

## WIE VIEL WISSEN SIE ÜBER IHR SPRUNGGELENK?

Therapie-Leitfaden für Verletzungen  
und Erkrankungen des Sprunggelenks

4. aktualisierte Auflage





## WIE VIEL WISSEN SIE ÜBER IHR SPRUNGGELENK?

Therapie-Leitfaden für Verletzungen  
und Erkrankungen des Sprunggelenks

**4. aktualisierte Auflage**

Bei der vorliegenden Broschüre handelt es sich um Informationsmaterial von DJO. Die Inhalte beruhen auf dem aktuellen medizinischen Wissensstand. Die Beschreibungen in der Broschüre sind kein Ersatz für eine professionelle, medizinische Beratung, Diagnose oder Behandlung. Bei Fragen wenden Sie sich bitte in jedem Fall an Ihren Arzt und folgen dessen Anweisung.

ISBN 978-3-00-045322-9

## ANATOMIE UND FUNKTION

- Wie funktioniert Ihr Sprunggelenk? 4
- Wie sieht ein Sprunggelenk aus? 5

## VERLETZUNGEN UND ERKRANKUNGEN

- Was passiert, wenn man mit dem Sprunggelenk umknickt? 7
- Welche Strukturen sind am Sprunggelenk betroffen? 8
- Wie sieht die Behandlung des Umknicktraumas aus? 12
- Was tun, wenn der Schmerz bleibt und das Gelenk instabil ist? 14
- Die osteochondrale Läsion – Was tun, wenn der Knorpel mitbetroffen ist? 16
- Welche Behandlungsmöglichkeiten gibt es bei der Arthrose im Sprunggelenk? 22
- Die Achillessehne schmerzt – was nun? 28
- Plantarfasziitis – wenn jeder Schritt zur Qual wird 30

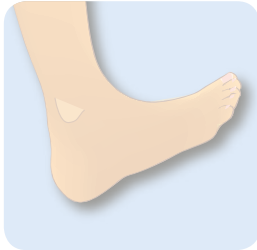## POSTOPERATIVE NACHBEHANDLUNG

- Wie geht es nach der Operation weiter? 32
  - Nach arthroskopischen Eingriffen am Sprunggelenk 32
  - Nach Sprunggelenkersatzoperationen 35
  - Nach Sprunggelenksversteifungen 36
  - Nach Achillessehnen-Operationen 37
- Übungen, die Ihrem Sprunggelenk gut tun! 38

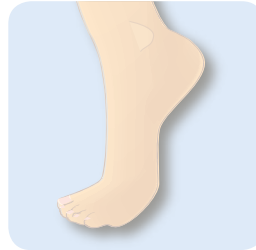## HILFSMITTEL- KOMPASS

- Sprunggelenkorthesen 44
- Sprunggelenkbandagen 47
- Unterschenkel-Fuß-Orthesen (Walker) 48
- Einlagen 49
- Hyaluronsäure-Therapie 50
- Orale Knorpeltherapie 51
- Physikalische Therapie 52

## WIE FUNKTIONIERT IHR SPRUNGGELENK?



Dorsalflexion



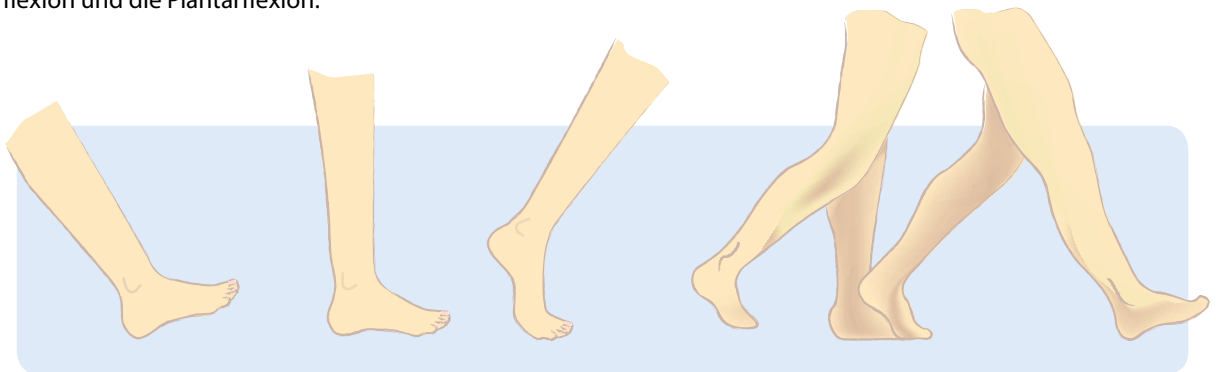Plantarflexion

Das Sprunggelenk ist vereinfacht betrachtet ein Scharniergelenk. Es erfüllt wichtige Funktionen bei Bewegungen und dient der Stabilisierung der unteren Extremität.

Zwei Hauptbewegungsrichtungen können vom Sprunggelenk durchgeführt werden: die Dorsalflexion und die Plantarflexion.

Dorsalflexion bedeutet, dass der Fußrücken nach oben gezogen wird. Diese Bewegung ist notwendig, damit der Fuß beim Kontakt mit dem Boden zuerst mit der Ferse aufkommt und eine kontrollierte Abrollbewegung stattfinden kann.

Die Plantarflexion ist die gegenteilige Bewegung. Dabei wird die Fußsohle nach unten gedrückt und die Ferse nach oben gezogen. Diese Bewegung ist notwendig, um Abdruck vom Boden zu bekommen und die Schwungphase beim Gehen einzuleiten. Während der Standphase ist das Sprunggelenk in seiner Neutralposition und hat hier die höchste Stabilität.



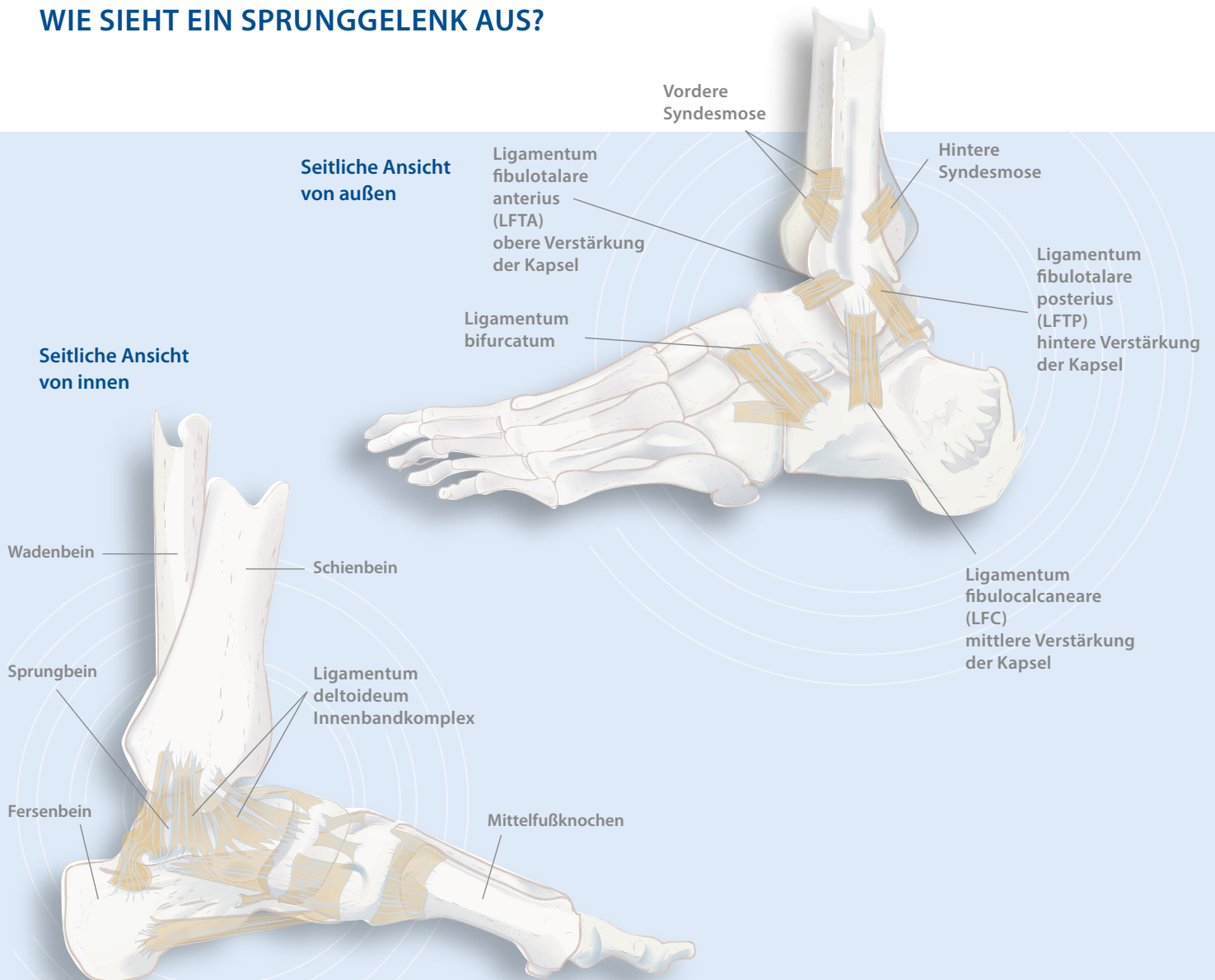
Auftrittphase

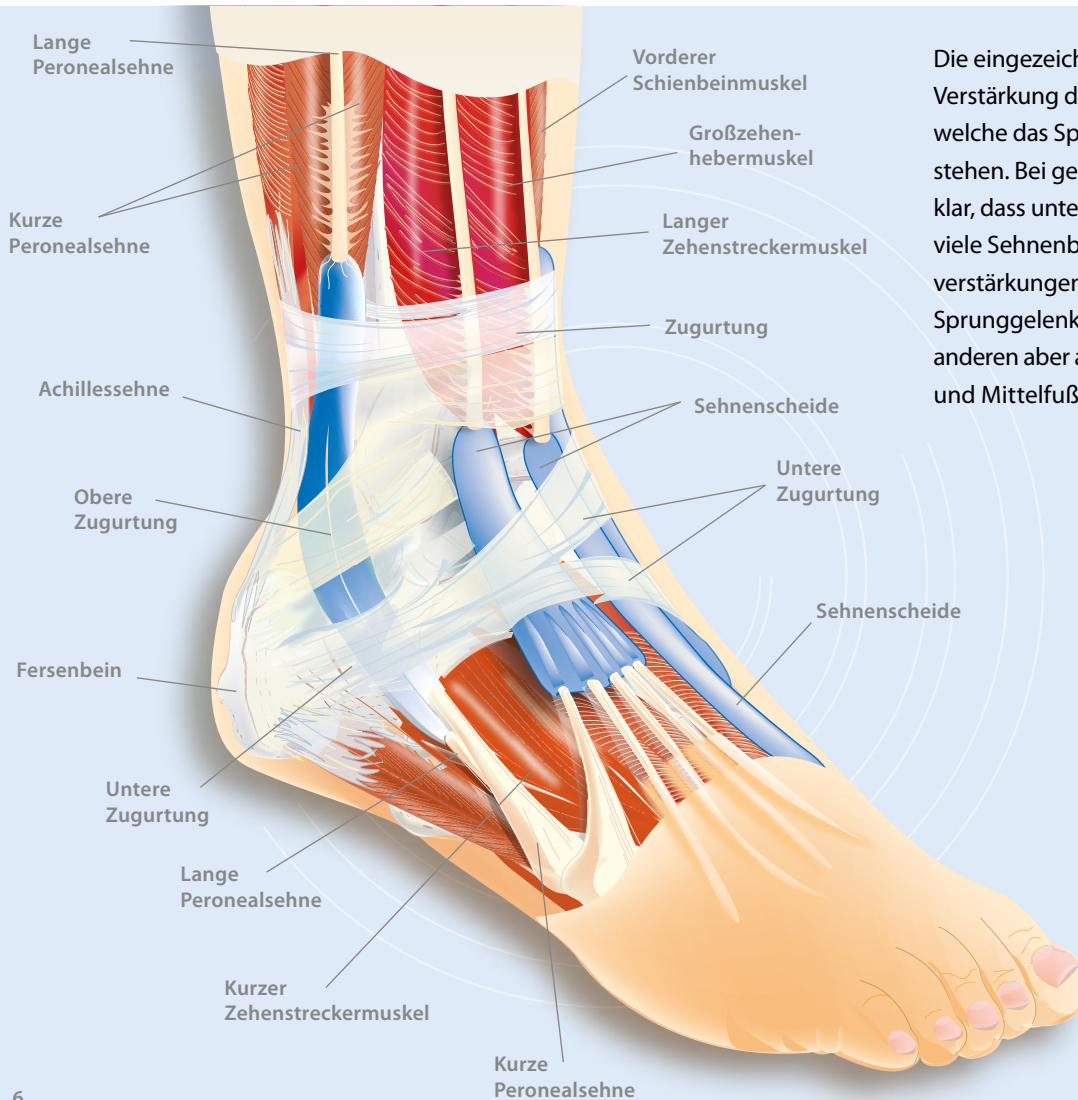
Standphase

Abdruckphase

Schwungphase

## WIE SIEHT EIN SPRUNGGELENK AUS?





Die eingezeichneten Bänder sind als Verstärkung der Sprunggelenkskapsel, welche das Sprunggelenk umgibt, zu verstehen. Bei genauerer Betrachtung wird klar, dass unten um dieses kleine Gelenk viele Sehnenbänder und Zugurtungsverstärkungen laufen, die zum einen das Sprunggelenk selbst stabilisieren, zum anderen aber auch die Funktion der Zehen- und Mittelfußgelenke ermöglichen.

## WAS PASSIERT, WENN MAN MIT DEM SPRUNGGELENK UMKNICKT?

Was mit den Strukturen des Sprunggelenkes passiert, hängt von der Stärke des Umknickens ab. Der Kapsel-Band-Apparat kann gedehnt, angerissen oder komplett gerissen sein. Je nachdem sind Sie nach dem Umknicken häufig nicht in der Lage, zu gehen oder auch nur Gewicht auf den verletzten Fuß zu bringen. Häufig fühlt sich Ihr Sprunggelenk instabil an. Im Regelfall haben Sie zuerst starke Schmerzen, die jedoch nach der ersten Stunde deutlich nachlassen. Eine Überdehnung der Kapselbandstrukturen oder eine angerissene Kapselbandstruktur tut deutlich mehr weh, als ein Komplettabriss des Kapsel-Band-Apparates. Hier sind ebenfalls Nerven geschädigt, so dass ein Schmerz nicht weitergeleitet wird. Es hört sich paradox an: Je stärker die Verletzung des Kapsel-Band-Apparates, desto weniger Schmerzen, insbesondere bei einer Kompletttraktur.

Es gibt unterschiedliche Einteilungsmöglichkeiten, um den Schweregrad der Kapselbandläsion beurteilen zu können.

**Grad I:** Diese Verletzung führt zu einer Überdehnung des Kapsel-Band-Apparates. Die Patienten sind im Regelfall in der Lage, nach dem Umknicken Gewicht auf den betroffenen Fuß zu bringen.

**Grad II:** Dieser Verletzungstyp ist gekennzeichnet durch eine Überdehnung und einen Teilriss der Bänder. Der Patient spürt deutlich mehr Schmerzen, zudem zeigt sich auch eine weitaus größere Schwellung. Die Patienten können das verletzte Bein geringfügig belasten.

**Grad III:** Bei diesem Verletzungsgrad ist ein Band oder sind mehrere Bänder komplett gerissen. Es kommt zu einer deutlichen Schwellung. Nach anfänglichem Schmerz sind die Patienten schon einen Tag nach dem Trauma schmerzfrei. Allerdings wird über ein deutliches Instabilitätsgefühl berichtet. Ab dem zweiten posttraumatischen Tag sind die Patienten in der Lage, vom Schmerzempfinden her den betroffenen Fuß zu belasten. Die Instabilität lässt dies allerdings nicht zu. Allgemein gilt, dass von Grad I bis Grad III ein Bluterguss auftreten kann. Ist ein Bluterguss vorhanden, ist immer Gewebe gerissen, sonst würde es nicht zu einem Bluterguss kommen.

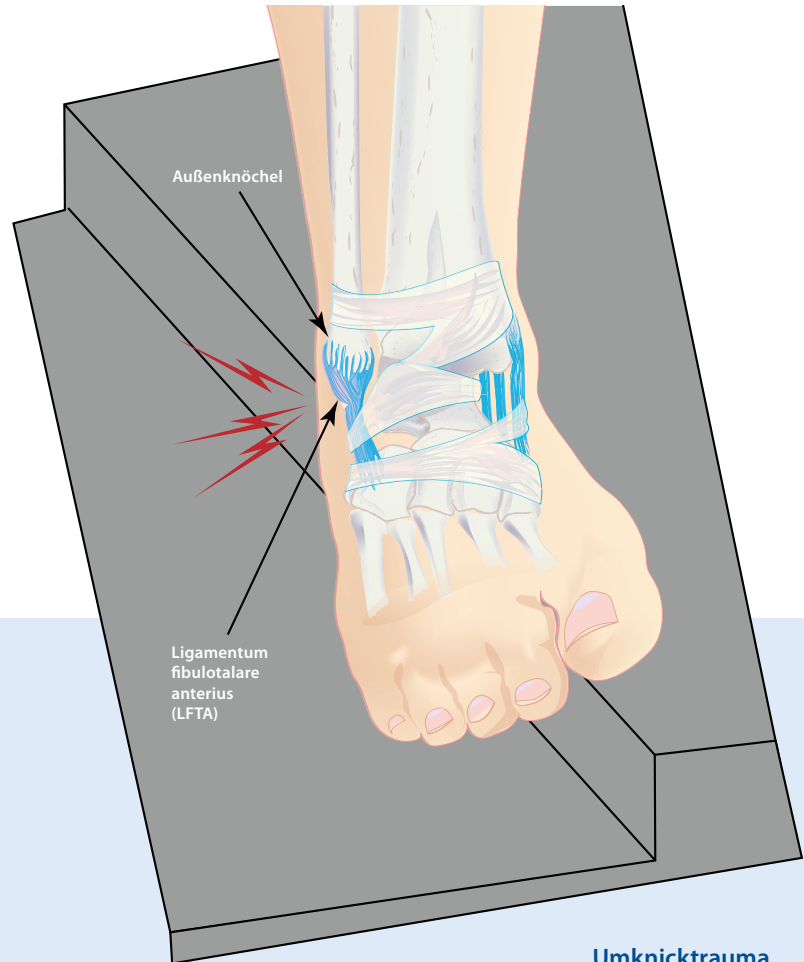
### Interessantes zum Sprunggelenksschmerz:

Jeder Mensch hat im Verlauf seines Lebens Erfahrung mit Fuß-, Fersen- oder Sprunggelenksschmerzen gemacht. In Deutschland knicken täglich ca. 10.000 Menschen mit dem Sprunggelenk um. Im Regelfall ist eine konservative Therapie erfolgreich. Allerdings entwickeln 20 bis 40% der Patienten lang anhaltende Beschwerden im Sprunggelenk in Form von Schmerzen und Instabilitäten. Als häufigste Begleitverletzung bei Umknicktraumen des Sprunggelenkes zeigt sich eine Knorpelverletzung. Zudem ist das Umknicktrauma des Sprunggelenkes die häufigste Sportverletzung.

## WELCHE STRUKTUREN SIND AM SPRUNGGELENK BETROFFEN?

Es wurde bereits beschrieben, dass der Kapsel-Band-Apparat durch ein Umknicktrauma geschädigt wird. Der Kapsel-Band-Apparat hält quasi das Sprunggelenk zusammen und besteht aus einer Kapsel und mehreren Kapselverstärkungen (Bandstrukturen), die den Außenknöchel und den Innenknöchel mit dem Sprungbein verbinden sowie das Schienbein mit dem Wadenbein zusammenhalten.

Der obere Kapsel-Band-Apparat (Ligamentum fibulotalare anterius) an der Außenseite, welcher den Außenknöchel mit der Sprunggelenksrolle verbindet, ist der am häufigsten betroffene Bereich. Danach folgt der Kapsel-Band-Apparat, welcher den Außenknöchel und das Fersenbein miteinander verbindet (Ligamentum fibulocalcaneare).



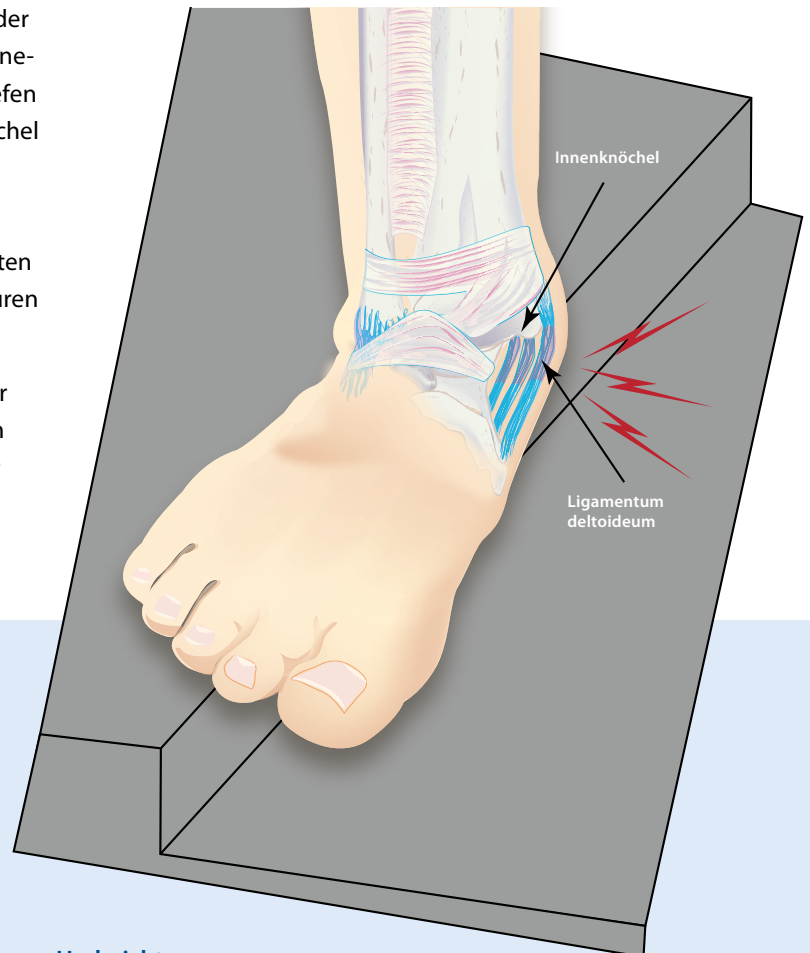
Umknicktrauma  
außen



Selten kommt es beim Umknicktrauma zu Verletzungen der hinteren Kapselbandstrukturen (Ligamentum fibulocalcaneare posterior). Zudem können die oberflächlichen und tiefen Kapselbandanteile betroffen sein, welche vom Innenknöchel zum Sprungbein und zum Fersenbein ziehen.

Diverse Studien in den letzten Jahren zeigten, dass beim Umknicktrauma der äußere Kapsel-Band-Apparat nur selten isoliert betroffen ist. Viel häufiger sind sowohl die Strukturen außen als auch innen betroffen.

Es gilt: Sobald eine Schwellung oder ein Bluterguss an der Außenknöchel- oder Innenknöchelseite auftritt, ist davon auszugehen, dass zumindest ein Teilriss des inneren oder äußeren Kapsel-Band-Apparates vorliegt.



**Umknicktrauma  
innen**

## WELCHE STRUKTUREN SIND AM SPRUNGGelenK BETROFFEN?

Besteht zudem noch eine Schwellung oder ein Druckschmerz oberhalb des Sprunggelenkes, können die Bänder betroffen sein, die das Wadenbein und das Schienbein zusammenhalten. Man spricht hier von einer hohen Knöchelverletzung (Syndesmosenverletzung).

Es gibt eine hintere und eine vordere Syndesmose, die das Sprunggelenk stabilisieren. Patienten mit einer hohen Knöchelverletzung haben meist einen Riss oder einen Teilriss dieser vorderen oder hinteren Syndesmose.

Man unterscheidet eine akute Form, ausgelöst durch ein traumatisches Ereignis, bei dem die Syndesmose in unterschiedlichem Ausmaß betroffen sein kann.

Im Unterschied dazu gibt es die chronische Syndesmosenschwäche, d. h., die Verbindung zwischen Wadenbein und Schienbein ist gelockert, insbesondere wenn der Patient häufig umknickt ist. Dabei erfährt das Sprunggelenk in der Sprunggelenksgabel zu viel Spiel, was wiederum zu Schmerzen und zur Instabilität führt.

Weitere Strukturen, die durch das Umknicken betroffen sein können, sind die Sehnen, welche hinter dem Außenknöchel zum Fußaußenrand laufen. Die Sehnen werden vom sogenannten Fußaußenrandhebermuskel versorgt und dienen dazu, wie der Name schon sagt, dass der Fußaußenrand aktiv nach oben gehalten werden kann. Sie reagieren ebenfalls reflexartig, falls ein Umknicktrauma droht und stabilisieren damit das Sprunggelenk und ziehen den Fußaußenrand nach

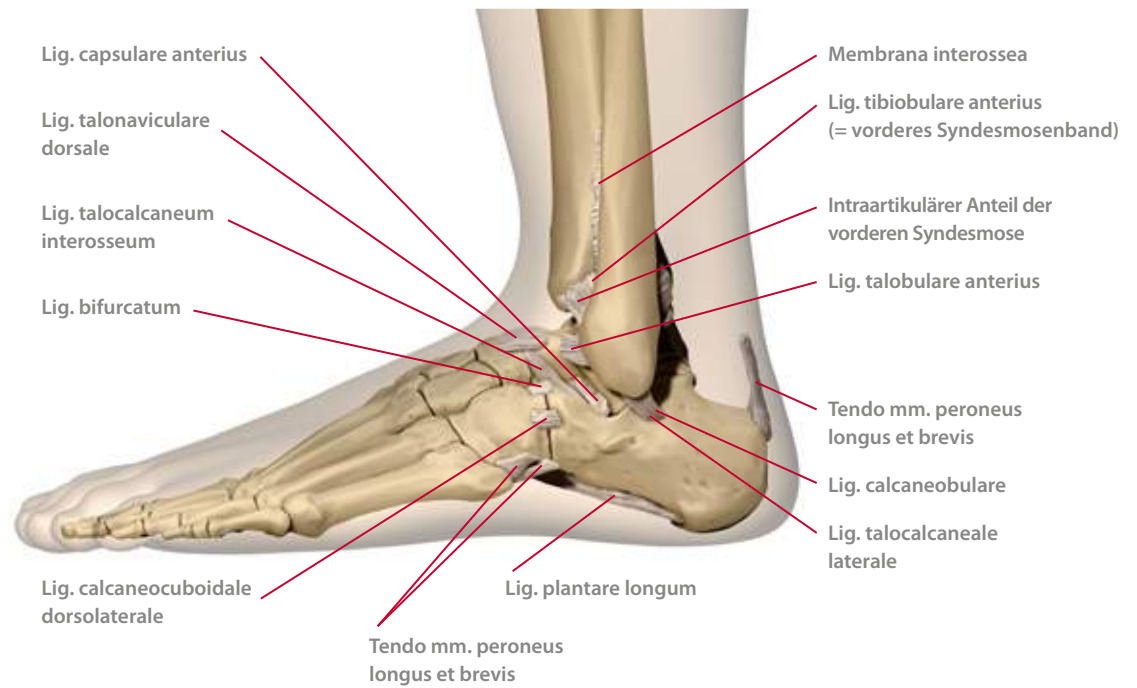oben. Kommt es zu einem Umknicktrauma, dann haben die Sehnen nicht genügend Zeit gehabt, den Fußaußenrand zu stabilisieren. Je nach Schweregrad des Umknicktraumas können diese Sehnen geschädigt sein.

Es gibt eine kurze und eine lange Fußaußenrandhebersehne, welche an unterschiedlichen Stellen am Fuß ansetzen. Auch hier gilt: Liegt eine Schwellung hinter dem Außenknöchel gepaart mit einem Druckschmerz vor, ist an eine Sehnenverletzung zu denken. Selten sind die Sehnen betroffen, welche hinter dem Innenknöchel entlang laufen.

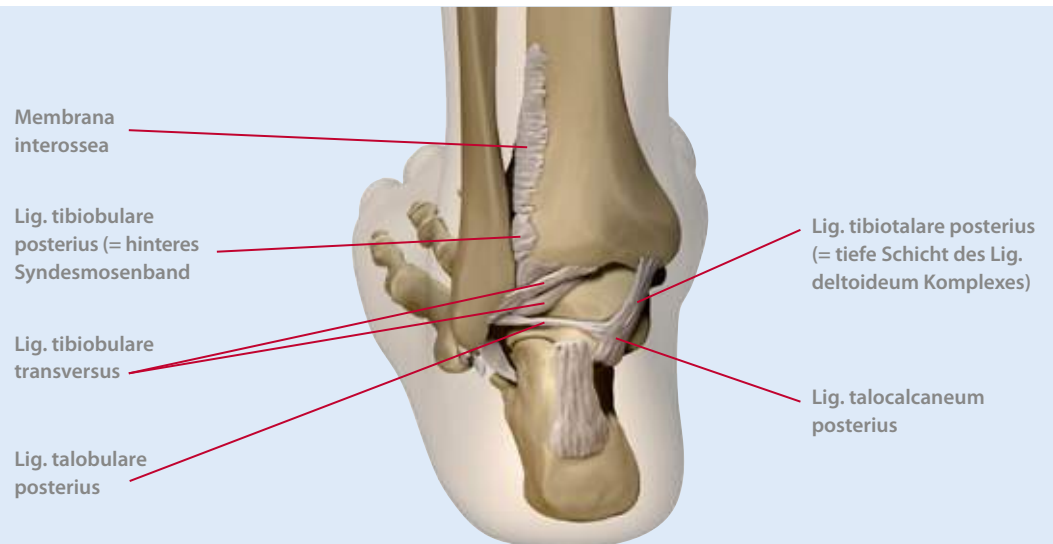
Durch das Umknicken kann der Knorpel des Sprungbeines oder des Schienbeines bzw. Wadenbeines geschädigt sein. Der Patient berichtet über ein hörbares Knirschen oder über Einklemmepisoden, falls eine Knorpel- oder Knorpelknochenverletzung vorliegt.

Neben der klinischen Untersuchung fertigt der Arzt Röntgenbilder an, um eine knöcherne Verletzung auszuschließen. Sollte der Verdacht auf eine Syndesmosenverletzung oder eine Knorpelverletzung vorliegen, werden im Regelfall Kernspintomographien angefertigt, welche das Ausmaß der Syndesmosenveränderungen und/oder Knorpelveränderungen darstellen können. Für Sie als Patient ist wichtig zu wissen, dass insbesondere Kapselbandverletzungen vorliegen können, welche im Kernspin teilweise nicht ausreichend erkannt werden. Dies liegt daran, dass man im Kernspinbild eine Struktur erkennen kann, aber nicht in der Lage ist, die Funktion dieser Struktur zu beurteilen.

Hier sehen Sie den Kapsel-Band-Apparat von der Außenseite. Auch hier gilt: Die Bänder sind integrierte Kapselverstärkungen.



Hier sehen Sie die Bänder des Sprunggelenks von hinten. Die Bänder sind immer als Verstärkung der Kapsel zu verstehen.



## WIE SIEHT DIE BEHANDLUNG DES UMKNICKTRAUMAS AUS?

Die Erstbehandlung des Umknicktraumas sollte nach dem RICE-Prinzip durchgeführt werden:

### Rest = Ruhe

Keine unnötige Bewegung! Verwenden Sie gegebenenfalls Unterarmgehstützen, um das Bein vollständig zu entlasten.

### Ice = Eisbehandlung

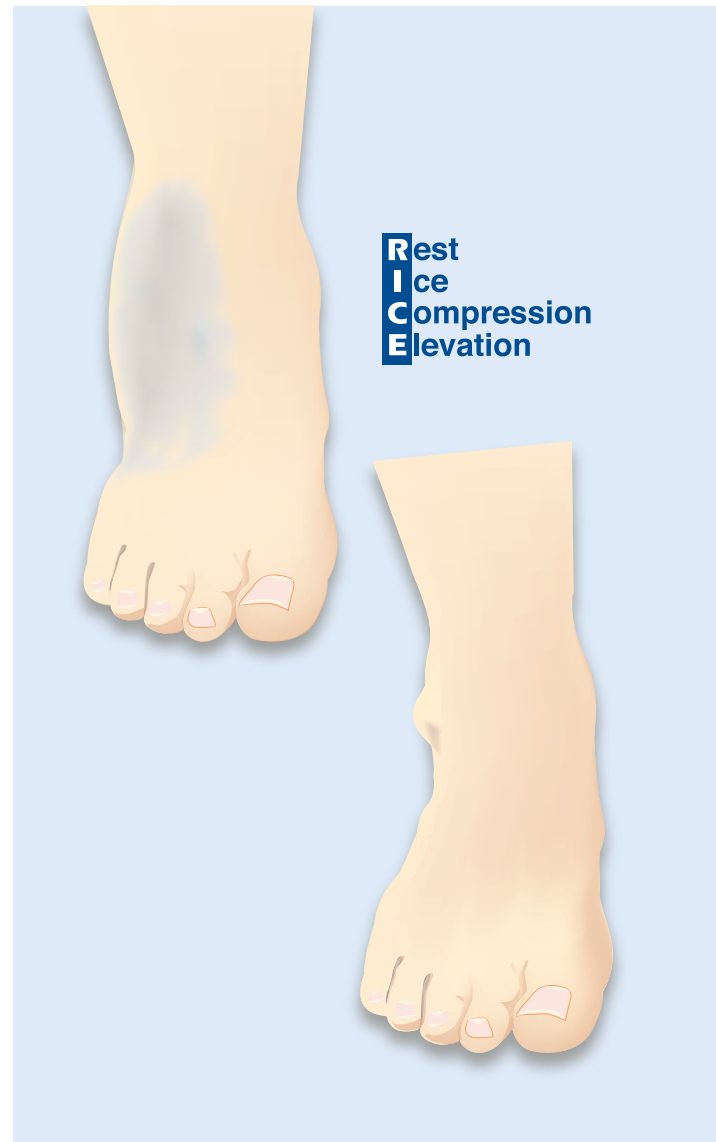Eis kann alle 1 bis 2 Stunden für 20 Minuten während der ersten drei Tage aufgelegt werden bis es zu einem deutlichen Rückgang der Schwellung kommt. Achten Sie darauf, dass das Eis nicht direkt die Haut berührt, sondern legen Sie immer ein Handtuch dazwischen.

### Compression = Kompressionsverband

Eine elastische Binde hilft Ihnen, das geschwollene Sprunggelenk zu komprimieren und die Schwellung zu reduzieren. Diese Kompressionsbandage bietet keine zusätzliche Stabilität. Die ersten Gehversuche sollten Sie daher immer mit einer speziellen Sprunggelenkorthese durchführen (z. B. AIRCAST® AIRGO PLUS). Achten Sie ebenfalls darauf, dass Sie die elastische Binde nicht zu straff ziehen. Sollte es zu einer Schmerzerhöhung oder Gefühlsstörung kommen, entfernen Sie bitte sofort die Bandage.

### Elevation = Hochlagern

Die wichtigste Maßnahme nach dem Trauma ist, das Bein sofort hochzulegen. Dabei sollte es über Herzhöhe gebracht werden, damit der Blutrückfluss zum Herzen erleichtert wird. Für die Behandlung während der ersten 24 bis 36 Stunden verwenden Sie am besten Kissen, um das verletzte Bein aufzulegen.



Im Regelfall wird die konservative Behandlung weitergeführt. Sollte es zu Begleitverletzungen des Kapsel-Band-Apparates mit Syndesmosenverletzung und Knorpelverletzung gekommen sein, kann eine Operation notwendig werden.

#### Eine konservative Behandlung sieht wie folgt aus:

- Das betroffene Sprunggelenk wird mit einer Orthese (z. B. AIRCAST® AIRGO™, AIRCAST® AIRGO PLUS) stabilisiert und je nach Schmerzintensität mittels Unterarmgehstützen entlastet. Die Teilbelastung beträgt ca. 20 kg. Lymphdrainage an den ersten Behandlungstagen hilft, die Schwellung im betroffenen Gelenk zu reduzieren.
- Während der ersten zehn Tage werden zusätzlich abschwellende Medikamente gegeben.
- Nach ca. 10 bis 14 Tagen sollten physiotherapeutische Übungen mit angelegter Sprunggelenkorthese oder in einem Stabilschuh durchgeführt werden. Der Schwerpunkt liegt auf Übungen zur Feinkoordination und zum Muskelaufbau des Fußaußenrandhebers, um erneuten Umknicktraumen vorzubeugen.
- Nach den Anwendungen kann es von Vorteil sein, das betroffene Gelenk zu kühlen (z. B. AIRCAST® CRYO/CUFF™ Kältetherapie-System). Stop-and-Go-Sportarten sowie die Streckung (Plantarflexion) des Sprunggelenks über 20° sind unbedingt zu vermeiden.
- Bei Rückgang der Schmerzen ist es im Regelfall möglich, mit angelegter Sprunggelenkorthese oder Stabilschuh Auto zu fahren. Dies ist jedoch immer individuell mit dem Arzt zu besprechen.
- Die Sprunggelenkorthese sollte insgesamt 6 Wochen getragen werden.
- Stop-and-Go-Sportarten sind für ca. 8 Wochen zu vermeiden.

## WAS TUN, WENN DER SCHMERZ BLEIBT UND DAS GELENK INSTABIL IST?

Der sogenannte Einklemmschmerz am Sprunggelenk (Impingement) entsteht in über 40% der Fälle durch eingerissene Kapselbandanteile, welche nicht ausreichend vernarbt sind und bei bestimmten Bewegungen im vorderen, hinteren oder seitlichen Gelenkanteil des Sprunggelenkes einklemmen können.

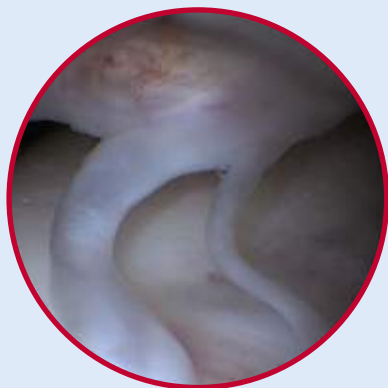Dies führt zu unterschiedlichen Schmerzqualitäten:

Plötzlich einschießende stechende Schmerzen bzw. lang anhaltende dumpfe Schmerzen.

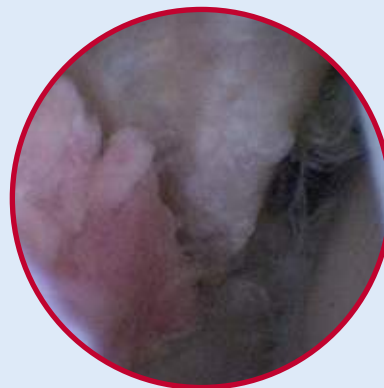Die Diagnose ergibt sich aus der Krankengeschichte (Anamnese), der klinischen Untersuchung, meist verbunden mit einem Sprizentest.

Der Sprizentest gestaltet sich wie folgt: Ein lokales Betäubungsmittel wird in das Sprunggelenk injiziert, eine gewisse Zeit abgewartet (ca. 30 Min.), dann wird ein Belastungstest durchgeführt und Sie als Patient müssen angeben, ob der Schmerz besser, schlechter oder gleich wie vor der Injektion ist. Bei positivem Infiltrationstest (der Schmerz ist deutlich besser) ist von einem Einklemmschmerz (Impingement) am Sprunggelenk auszugehen.

Bildgebende Verfahren wie Röntgenbilder, Ultraschall oder kernspintomographische Aufnahmen können die Diagnose sichern, sind aber keinesfalls geeignet, um den Einklemmschmerz (Impingement) am Sprunggelenk hinreichend zu diagnostizieren.

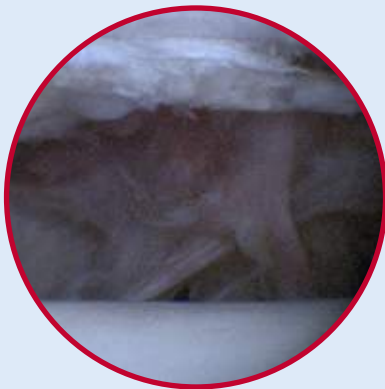

Vorderer Einklemmschmerz verursacht durch Narbenstränge nach Kapselteil-einriss.



Einklemmschmerz, hervorgerufen durch eingerissene Kapselbandanteile am unteren Außenknöchel.

Die Therapie der Wahl ist die arthroskopische Entfernung der einklemmenden Kapselbandanteile oder Vernarbungen. Die neuere Literatur zeigt deutlich, je früher der Einklemmschmerz durch minimal invasive, arthroskopische Verfahren beseitigt wird, desto besser ist das Ergebnis. Zudem kann bei der Arthroskopie ggf. die Art und Lokalisation einer Kapselbandverletzung überprüft werden. In einem weiteren Schritt ist bei nichtgenügender Stabilität des Gelenkes, ggf. eine Bandstabilisierungsoperation notwendig.



Einklemmschmerz im hinteren Bereich des Sprunggelenkes, verursacht durch Kapsel-/Bandvernarbungen und eingerissene Syndesmosenanteile.

## DIE OSTEOCHONDRALE LÄSION – WAS TUN, WENN DER KNORPEL MITBETROFFEN IST?

### Was ist Knorpel?

Der sogenannte hyaline Knorpel am Sprunggelenk ist ein festes druckelastisches Gewebe, welches ein fast reibungsloses Gleiten vieler Gelenke in unserem Körper ermöglicht. Er hat jedoch nur ein eingeschränktes Heilungsvermögen. Dies liegt daran, dass sich Knorpelzellen nach Abschluss des Wachstums im menschlichen Körper nicht mehr regelhaft vermehren können und der sogenannte „Hyaline“-Knorpel nicht gut durchblutet ist. Das Problem ist letztendlich das Fehlen von nachwachsenden Knorpelzellen. Die Ernährung des Knorpels erfolgt durch die Synovialflüssigkeit und den darunterliegenden Knorpel.

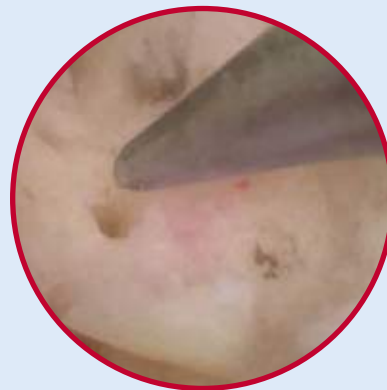### Wie kommt es zu einer Verletzung des Knorpels?

Akute Knorpelschäden sind im Regelfall das Resultat von Umknicktraumen mit Knorpelabscherung oder nach Knochenbrüchen. Chronische Knorpelschäden sind Folgen von immer wiederkehrenden Mikroverletzungen durch Überlastung (Overuse und Sprungsportarten), können aber auch durch chronische Sprunggelenksinstabilitäten oder Achsfehlstellungen des Beines oder Rückfußes entstehen.

Eine Sonderform des Knorpelschadens ist hier zu erwähnen, die sogenannte „Osteochondrosis dissecans.“ Es ist primär eine Erkrankung des sogenannten subchondralen Knochens und tritt vorwiegend bei Jugendlichen und jungen Erwachsenen auf. Definitionsgemäß handelt es sich um umschriebene Defekte des Gelenkknorpels mit dem darunterliegenden



Sie sehen hier weiß den Knorpel. Die beige Fläche zeigt den Knochen. Hier hat sich der Knorpel bis zum Knochen abgelöst.



Nach dem Ausputzen des erkrankten Knorpels wird der Knochen tief angekört, um einen Blutpfropf zu generieren, in dem sich die Zellen befinden, die einen Ersatzknorpel bilden.



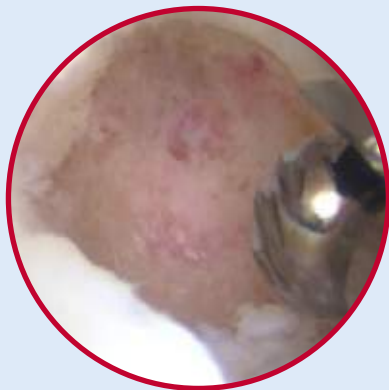
Knochen. Die Herkunft der Erkrankung wird auf unterschiedliche mechanische, durchblutungsbedingte, genetische und infektionsbedingte Ursachen zurückgeführt. Eine Entzündung liegt nicht vor, es ist eher davon auszugehen, dass der Knochen unter dem Gelenkknorpel abstirbt.

Insgesamt kann man davon ausgehen, dass Knorpelschäden am Talus in der Regel immer als kombinierte Läsionen des Knorpels und Knochens auftreten und häufig Folge traumatischer Verletzungen sind. Am Sprunggelenk ist wesentlich häufiger das Sprungbein als das Schienbein betroffen. Zu erwähnen ist, dass das Sprunggelenk insbesondere bei jungen und sportlich aktiven Menschen das am häufigsten betroffene Gelenk bei Sportverletzungen ist.

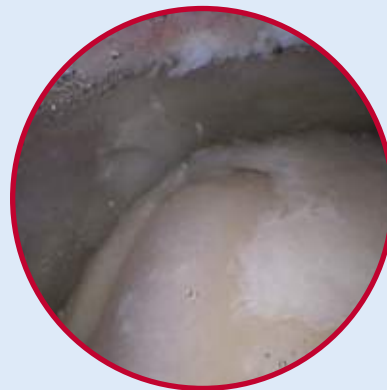### Wie wird die Diagnose eines Knorpelschadens am Sprunggelenk gestellt?

Der Patient stellt sich immer mit bewegungsabhängigen oder -unabhängigen Schmerzen nach Belastung beim Arzt vor. Zudem tritt mit dem Reizzustand meist eine Schwellung am oberen Sprunggelenk auf. Im weiteren Verlauf kann es dann zum Gelenkknirschen, Blockierungen, Instabilitätsgefühl und einer zunehmenden Einsteifung des Gelenkes kommen.

Neben der klinischen Untersuchung steht die Bilddiagnostik im Vordergrund. Hier werden im Regelfall Röntgenaufnahmen des Sprunggelenkes in zwei Ebenen angefertigt. Diese können lediglich Knochenveränderungen bei Knorpel-Knochen-Defekten am Sprunggelenk darstellen.



Minimal invasives Ausfräsen der betroffenen Knorpelanteile durch eine Schlüssellochoperation.



Ausgeprägte Knorpelknochenveränderungen. Der Knochen stellt sich beige dar, der Restknorpel hell. Betroffen ist hier das Sprungbein.

## DIE OSTEOCHONDRALE LÄSION – WAS TUN, WENN DER KNORPEL MITBETROFFEN IST?

Eine weitaus genauere Methode ist das Anfertigen von Kernspin-Aufnahmen (MRT). Hier ist es möglich, bereits frühe Knorpel- und Knochendefekte sowie begleitende Bandverletzungen darzustellen. Häufig zeigen sich in den kernspintomographischen Bildern, insbesondere wenn die Beschwerden schon länger bestehen, sogenannte Knochenmarksödeme, Sklerosezonen und Zystenbildungen.

Die Zysten entstehen am ehesten durch einen Riss im Knorpel. Die Gelenkflüssigkeit wird durch den Riss im Knorpel in den Knochen gedrückt und im Laufe der Zeit bildet die Gelenkflüssigkeit im Markraum des Knochens zystische Ver-

änderungen. Hier führt die ausschließliche Behandlung des Knorpels nicht zum Erfolg. Dazu muss man wissen, dass die Schmerzrezeptoren insbesondere im sogenannten subchondralen Knochen die Hauptrolle bei der Schmerzentstehung spielen. Meist muss daher der Knochen mitbehandelt werden, um die Schmerzursache zu beheben.

### Operationstechniken

#### 1. Die akute Knorpelverletzung:

Es sollte immer die Refixation des Knorpels angestrebt werden. Dies ist mit sich selbst auflösenden Schrauben grundsätzlich möglich. Ein zeitnahes Vorgehen ist essentiell.

#### 2. Knöcherner Veränderungen mit intakter Knorpelschicht:

Es bieten sich das Anbohren und Einbringen von gesundem Knochengewebe an. Diese Eingriffe können arthroskopisch und röntgenologisch kontrolliert durchgeführt werden. Eine Alternative stellt die retrograde (rückläufige) arthroskopisch-kontrollierte Ausbohrung (Ossoskopie) dar. Dadurch kann die intakte Knorpelschicht meist komplett erhalten werden.

### Wie geht es nun weiter?

Ist die Knorpelknochenläsion lokalisiert, der Umfang definiert und sind die Begleitverletzungen, wie Bandinstabilitäten und einklemmenden Vernarbungen erkannt, muss entschieden werden, ob eine konservative Therapie noch Sinn macht oder ob bereits eine operative Therapie angestrebt werden muss.

Oberflächliche Knorpelläsionen ohne Zystenbildungen (Stadium I–II) bei denen noch eine Regeneration erwartet werden kann, kommen für eine konservative Therapie prinzipiell in Frage. Hier stehen Injektionen (PRP, Hyaluron), Entlastung und Physiotherapie im Vordergrund.

Ab Stadium III ist eher ein operatives Vorgehen durchzuführen. Eine dringende Operationsindikation stellen hingegen Blockierungen des Gelenkes dar. Hin und wieder stellt die Lokalisation der Knorpelläsion ein Problem dar, so dass eine temporäre Durchtrennung des Innenknöchels vorgenommen werden muss, um die Defektzone ausreichend behandeln zu können.

Der Bewegungsumfang des Sprungbeines (Talus) innerhalb der Knöchel (Malleolengabel) ist krankhaft erweitert. Durch den geschwächten Kapsel-Band-Apparat kann ein Sprunggelenksverschleiß (Arthrose) die Folge sein. Zudem besteht

### 3. Kleinere vollschichtige Knorpeldefekte:

Diese können mit einem Debridement und anschließender Knochenmarkstimulation behandelt werden. Hierbei wird die unter dem Knorpel liegende Knochenlamelle eröffnet und durch kleine Bohrkanäle (Mikro- bzw. Nano-frakturierung) erfolgt eine Einblutung in die Defektzone. Das entstehende Gerinnsel enthält Stammzellen aus dem Knochenmark, welche eine Defektregeneration mit einem Ersatzknorpel, sogenanntem Faserknorpel, auslösen.

### 4. OATS-Zylinder (osteochondral allogene Transplant System) für kleinere Defekte mit Knochenbeteiligung:

Hierbei handelt es sich um einen autologen (körpereigenen) Knorpel-Knochenersatz. Krankhaftes Gewebe in der Belastungszone wird durch gesundes Gewebe mittels Zylinder ausgetauscht. Nachteil dieser Methode ist, dass gesunde Gelenkanteile aus weniger belasteten Gelenkanteilen als Spender dienen und es eher häufig zu Beschwerden an der Entnahmestelle kommen kann.

## DIE OSTEOCHONDRALE LÄSION – WAS TUN, WENN DER KNORPEL MITBETROFFEN IST?

die Gefahr, immer wieder umzuknicken. Dies sollte durch die Wiederherstellung der individuell korrekten Sprunggelenksbiomechanik mittels einer Rekonstruktion des Kapsel-Band-Apparates verhindert werden.

Hierzu wird bei noch ausreichendem Kapselbandgewebe eine anatomische Rekonstruktion angestrebt. Es wird eine Arthroskopie durchgeführt, welche das Ausmaß und die Lokalisation der Bandverletzung (innen, außen oder kombiniert) zeigt.

Aufgrund dieser Befunde wird die Art der Kapselbandrekonstruktion festgelegt:

Ist genügend ortsständiges Gewebe vorhanden, so wird das Kapselbandgewebe an den anatomischen Ursprung zurückgezogen und mit Hilfe von bioresorbierbaren Ankern (die Anker werden in den Innen- oder Außenknöchel eingebracht und lösen sich nach ca. einem Jahr auf) und deren Fadensystem befestigt.

### Operationstechniken

#### 5. AMIC-Plastik (autologe matrix-induzierte Chondrogenese) für mittel bis große vollschichtige Defektzonen:

Die AMIC-Plastik bietet eine moderne Möglichkeit große Knorpel- und Knochendefekte kurativ zu behandeln. Der Eingriff kann in aller Regel minimal-invasiv vorgenommen werden. In seltenen Fällen muss bei schlechter Erreichbarkeit des Defektes vorab eine gezielte Innenknöchelosteotomie durchgeführt werden. Bei Beteiligung des Knochens

sollten größere Knochendefekte und Zysten vorerst ausgeräumt werden. Nach Anfrischung des Knochens mittels Mikro- bzw. Nanofrakturierung wird die Defektzone mittels vitalem autologem Knochen bis auf Niveau aufgefüllt und mit einer angepassten AMIC-Folie bedeckt. Dieser Zellträger begünstigt die Chondrogenese mesenchymaler Stammzellen und sorgt somit für eine Verbesserung der Funktion und der Beschwerden. Der Eigenknochen kann

Ist nicht ausreichend ortsständiges Kapselbandgewebe vorhanden, wird Sehnenmaterial aus dem Bereich des Kniegelenkes entnommen und der Kapsel-Band-Apparat je nach Ausmaß und Lokalisation am Außen- und oder Innenknöchel mit Hilfe dieser Sehnen verstärkt.

Liegt eine akute oder chronische Verletzung der Syndesmose vor, kann eine Verstärkung der Syndesmose ebenfalls durch Sehnen aus dem Kniegelenk durchgeführt werden und zu-

sätzlich eine Stabilisierung mittels Schrauben oder spezieller chirurgischer Bänder durchgeführt werden, um Waden- und Schienbein wieder einander anzunähern.

im Idealfall direkt über den gleichen Operations-Zugang aus dem Unterschenkel entnommen werden. Gelegentlich kommen andere Entnahmestellen wie der obere Unterschenkel oder das Becken in Frage.

Mehrere wissenschaftliche Arbeiten der letzten Jahre konnten die deutliche Überlegenheit der AMIC-Plastik mit

Defektausräumung gegenüber einfachen knochenmarkstimulierenden Verfahren (Mikrofrakturierung) für große Defekte des Talus zeigen.

## WELCHE BEHANDLMÖGLICHKEITEN GIBT ES BEI DER ARTHROSE IM SPRUNGGELENK?

Die Behandlung der Arthrose im Sprunggelenk ist vielschichtig

### Konservativ

Physiotherapeutische Maßnahmen wie Mobilisationen am Sprunggelenk, um den Schmerz zu reduzieren und das Gangbild zu verbessern. Orthesen helfen, in akuten Schmerzphasen die Beweglichkeit einzuschränken und somit den Schmerz herabzusetzen.

### Medikamentös

Gabe von Chondroprotektiva, um einen erhöhten Wassereinstrom in den Knorpel zu ermöglichen und damit seine Pufferfunktion zu verbessern. Eine Injektionstherapie in das Sprunggelenk kann die Viskosität der Gelenkschmiere erhöhen und zusätzlich einen entzündungshemmenden Effekt bewirken.

### Minimalinvasiv

Sind auf Grund der Arthrose freie Gelenkkörper entstanden, werden diese arthroskopisch (per Gelenkspiegelung) entfernt, um den Zerstörungsprozess im Gelenk aufzuhalten. Danach erfolgt die Therapie wie oben beschrieben. Die Wundheilung beträgt im Regelfall 10 bis 14 Tage. Im Anschluss daran kann der Fuß voll belastet werden.

### PRP (platelet rich plasma) – Therapie zur Behandlung chronischer und akuter Verletzungen des Fußes und Sprunggelenkes

Die PRP-Therapie wird zunehmend zur Behandlung von Verletzungen der Bänder, Sehnen, Muskeln und des Knorpels am Fuß eingesetzt. Mit Hilfe von körpereigenen Substanzen wird die Heilung der geschädigten Strukturen im Körper angeregt und führt so zu einer Linderung der Beschwerden.

Platelet rich plasma oder auch plättchenreiches (thrombozytenreiches) Plasma wird aus dem Vollblut des Patienten gewonnen und mittels Zentrifugation isoliert. Durch die

Zentrifugalkraft entsteht aus dem Vollblut ein Sediment in Abhängigkeit vom spezifischen Gewicht der Inhaltsstoffe. Anschließend kann das plättchenreiche Plasma aus dem Sediment gewonnen werden. Dieses enthält nachweislich einen hohen Anteil an Wachstumsfaktoren und Blutplättchen, welchen den körpereigenen Heilungsprozess fördern und Schmerzen lindern können.

Die Wachstumsfaktoren und Zytokine, welche sich in dem gewonnen Plasma und dem umliegenden Gewebe befinden, werden durch die injizierte Thrombozytenaktivierung freigesetzt. Dies führt wiederum zu einer Proliferation mesenchy-

maler Stammzellen, weißer Blutkörperchen und Fibroblasten. Eine kleine Menge Blut (15 ml) wird für die Aufbereitung des thrombozytenreichen Plasmas benötigt. Diese wird dem Patienten mittels einer speziellen Doppelspritze aus der Armvene entnommen.

Die PRP-Therapie hat sich am Sprunggelenk und Fuß für bestimmte Erkrankungen klinisch bewährt und lässt sich nach 10 Jahren der Anwendung in eindeutigen Studien belegen.<sup>1</sup>

- **Plantarfasziitis (Fersensporn):** verschiedene Studien konnten zeigen, dass eine Injektionstherapie mit PRP eine der Kortisontherapie ebenbürtige Therapieform darstellt. Da es sich bei der Plantarfasziitis nicht ausschließlich um einen entzündlichen, sondern vornehmlich degenerativen Prozess handelt, erscheint die Therapie mit PRP zur Anregung der Sehnenheilung sinnvoller.
- **Leichte bis mittelschwere Arthrose:** Alterungsprozesse, Fehlbelastung und am Sprunggelenk insbesondere Unfälle können zu Abnutzungserscheinungen am Gelenkknorpel (Arthrose) führen. Bei einer beginnenden Arthrose kommt es zu Beschwerden, wie Ziehen im Gelenk, morgendlicher Steife oder Anlaufschmerzen. Bei Fortschreiten der Erkrankung kommt es zu einer Zunahme der beschriebenen Beschwerden. Verschiedene Studien haben die Wirksamkeit

der PRP-Therapie bei leichter bis mittelschwerer Arthrose am Kniegelenk bestätigen können. Eine Verbesserung der Beschwerden und des Bewegungsumfanges waren die Folge. Aktuell gibt es nur Level-IV-Studien für das Sprunggelenk, jedoch sind die klinischen Erfahrungen vielversprechend. Eine Therapie kommt daher beispielsweise für Arthrosen des Sprunggelenkes und seiner Anteile oder des Großzehengrundgelenkes ebenso in Frage, wie bei Mittelfuß und Kleinzehenarthrosen. Eine adjuvante Therapie mit Hyaluronsäure kann helfen die natürliche Schmierung des Gelenkes wiederherzustellen.

- **Osteochondrale Läsion (fokaler Knorpelschaden):** ähnlich wie bei der Arthrose handelt es sich bei den osteochondralen Läsionen um einen Schaden am Gelenkknorpel und Knochen. Dieser ist jedoch meist nur auf ein kleines Areal begrenzt und betrifft nicht einen Großteil des Gelenkes, wie bei der Arthrose. Unfallereignisse sind häufig verantwortlich für solche lokalisierte Schäden am Talus (Sprungbein). Die Therapie mit PRP konnte bei fokalen Talusläsionen in der konservativen Therapie und adjuvant bei Schäden, welche chirurgisch mit einer Mikrofrakturierung behandelt wurden, eine deutliche Verbesserung der klinischen Beschwerden im kurz- und mittelfristigen Verlauf zeigen.
- **Heilung von Bandstrukturen:** sportmedizinische Studien konnten die Wirksamkeit in der Behandlung von akuten Syndesmosenverletzungen und Außenbandläsionen aufzeigen. Die Betroffenen kehrten schneller und mit geringerer

<sup>1</sup> Z. B.: Vahdatpur et al. (2017): Beneficial effects of platelet-rich plasma on improvement of pain severity and physical disability in patients with plantar fasciitis

Beschwerdesymptomatik in ihre Sportarten zurück. Eine weitere Option ist die Therapie mit plättchenreichem Plasma bei Patienten, bei denen ein konservatives Prozedere keinen Erfolg zeigte und ein chirurgisches Vorgehen vorerst nicht gewünscht wird.

### **Konservative Knorpeltherapie mit oraler Knorpeltherapie und Hyaluronsäure**

In Folge des natürlichen Alterungsprozesses, aber auch durch zu wenig Bewegung, Gelenkverletzungen oder zu intensiven Sport kann es zu Arthrose kommen.

Bei einer Arthrose wird der Gelenkknorpel schrittweise abgebaut oder zerstört, wobei grundsätzlich alle Gelenke im Körper betroffen sein können. Neuer Knorpel kann aber vom Körper leider nicht wieder gebildet werden. Daher ist das Ziel einer modernen Arthrosetherapie der Erhalt des noch vorhandenen Knorpels und damit die Verbesserung der Gelenkfunktion.

Für eine „knorpelgesunde Ernährung“ haben sich in den letzten Jahren vier Gelenk-Bausteine als wichtig erwiesen. Diese Bausteine heißen Glucosamin, Chondroitin, Kollagen und Hyaluronsäure. Da bei einer Arthrose der Bedarf an diesen Nährstoffen erhöht ist und es zunehmend schwieriger wird, diese über die Nahrung aufzunehmen, kann man diese alternativ separat zuführen. Eine offizielle Mengeneempfehlung hierzu gibt es noch nicht. Erfahrungen zeigen jedoch, dass bei

arthrosebedingten Beschwerden folgende Tagesmengen das Defizit dauerhaft ausgleichen können: 10 g Kollagenhydrolysat, ca. 1100 mg Glucosamin, 800 mg Chondroitin (am besten zu unterschiedlichen Zeiten) sowie ca. 50 mg Hyaluronsäure.

Bei einer Arthrose ist der Knorpel häufig aufgeraut, rissig und spröde. Dadurch ist die Beweglichkeit und Stoßdämpfung – teilweise stark – eingeschränkt. Zusätzlich ist die Gelenkflüssigkeit häufig nicht mehr in ausreichender Menge und Qualität vorhanden. Sie kann ihre Aufgaben im Gelenk (Schmierung, Stoßdämpfung und Filterfunktion) nicht mehr ausreichend erfüllen. Einer der Hauptbestandteile der Gelenkflüssigkeit ist die Hyaluronsäure.

Um die Gelenkflüssigkeit wieder „aufzufüllen“ kann eine Kur mit Hyaluronsäure hilfreich sein. Dabei werden im wöchentlichen Abstand 3 bis 5 oder 1 bis 3 Injektionen (höher dosiert) in das betroffene Gelenk injiziert. Dadurch werden Schmerzen und Entzündung reduziert und die Schmierfähigkeit der Gelenkflüssigkeit wieder erhöht.

### **Hyaluronsäure zur Behandlung von degenerativen Erkrankungen der Sehnen und Sehnenansätze (Tendopathien)**

Genauso wie die Gelenke, verfügt die gesunde Sehne über eine Art Gleitflüssigkeit, die die Sehne bei ihrer Bewegung unterstützt und mit Nährstoffen versorgt.

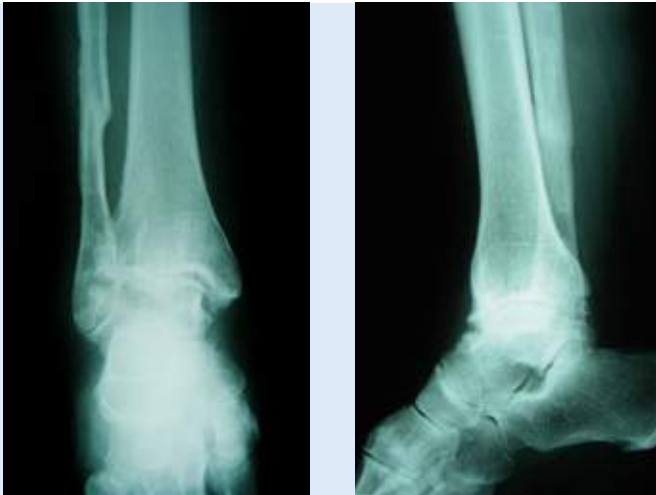

Auch die Sehnen unterliegen dem natürlichen Verschleiß und können ebenso aufgrund von Fehl- und Überbelastung geschädigt werden. Die betroffene Sehne ist gereizt, überdehnt, geschwollen und kann so ihre natürlichen Aufgaben im Körper nicht mehr wahrnehmen. Am häufigsten entstehen diese Veränderungen an den Sehnenscheiden, weil hier die größten Kräfte wirken. Meist geht solch eine Schädigung mit starken Schmerzen und Bewegungseinschränkungen einher. Der Gleitraum der Sehne ist dann häufig verengt, ein reibungsfreies Gleiten der Sehne ist deutlich erschwert. Zudem wird die Sehne nicht mehr ausreichend mit Nährstoffen versorgt.

Auch hier kann eine Hyaluronsäureinjektion hilfreich sein. Sie verbessert die Gleitfähigkeit der Sehne in der Sehnenscheide, unterstützt die Nährstoffversorgung, wirkt Verklebungen entgegen und lindert somit Schmerzen und Entzündungen.

Sollte es trotz intensiver konservativer Therapie nicht zum gewünschten Behandlungserfolg gekommen sein und der Leidensdruck des Patienten zunehmen bei deutlicher Verschlechterung der Lebensqualität, ist an eine Endoprothese zu denken.

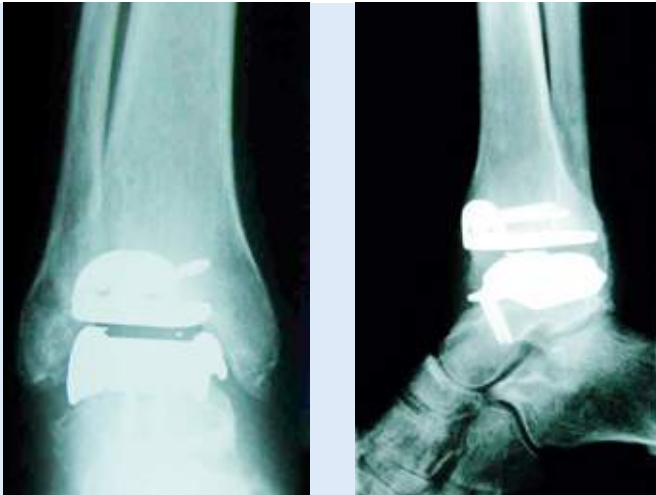## WELCHE BEHANDLUNGSMÖGLICHKEITEN GIBT ES BEI DER ARTHROSE IM SPRUNGGELENK?



Arthrose – degenerative Veränderungen im Sprunggelenk

Die Abbildungen zeigen das erkrankte Gelenk von vorn und von der Seite. Die Arthrose (Abnutzung der Knorpelschicht) ist bereits fortgeschritten. Der Gelenkspalt zwischen Unterschenkel (Tibia und Fibula) und Sprungbein (Talus) ist deutlich verschmälert. Der knorpelige Schutz zur Abdämpfung bei Belastung ist nicht mehr vorhanden. Die Osteophyten verursachen ein Einklemmungsgefühl und teilweise massive Schmerzen. Durch die schmerzbedingte Schonhaltung kommt es zur Abnahme der Knochendurchblutung, was zu einer Zunahme der Osteoporose (Knochenschwund) führt. Das Gelenk versteift mehr und mehr in einer Fehlstellung. Bewegungseinschränkungen sind die Folge.

**Endoprothesen** für das obere Sprunggelenk sind ausgereifte Implantate, die eine weitere Beweglichkeit im Gelenk bei gleichzeitig geringem Abrieb ermöglichen. Sie erlauben eine sofortige Mobilisierung des betroffenen Beines nach der Operation. Endoprothesen für das obere Sprunggelenk bestehen meist aus drei Komponenten. Ein Teil ersetzt die unterschenkelseitige, ein weiterer Teil die sprungbeinseitige Gelenkfläche. Zwischen den beiden Komponenten unterstützt ein Gleitkern aus Polyethylen (mobile bearing inlay) die Beweglichkeit im Gelenk.



Sprungelenk mit implantierter Endoprothese

Zur Vorbereitung auf die Operation werden die Beine in voller Länge geröntgt, um die Beinachsen genau zu bestimmen. Durch Computertomographie wird die Knochenqualität ermittelt. Eine Ganganalyse und klinische Stabilitätsüberprüfung der Bandstrukturen im Gelenk sind ebenfalls erforderlich.

Bereits wenige Tage nach der Operation berichten die meisten Patienten über eine nahezu schmerzfreie Belastbarkeit des betroffenen Fußes. Erfahrene Physiotherapeuten begleiten die postoperative Behandlung. Körperliche Aktivitäten in Alltag und Freizeit sind nun wieder möglich. Nach einigen Monaten ist die Prothese dann fest mit dem Knochen verwachsen und die Belastungsfähigkeit nimmt zu. Für die Patienten bedeutet dies eine erhebliche Erhöhung der Lebensqualität.

Die postoperativen Ansichten zeigen, wie die schmerzverursachenden Anteile entfernt und die Metallkomponenten der Prothese implantiert wurden. Zwischen den Komponenten befindet sich noch der Gleitkern (mobile bearing inlay) aus Polyethylen, der im Röntgenbild nicht sichtbar ist.

## DIE ACHILLESSEHNE SCHMERZT – WAS NUN?

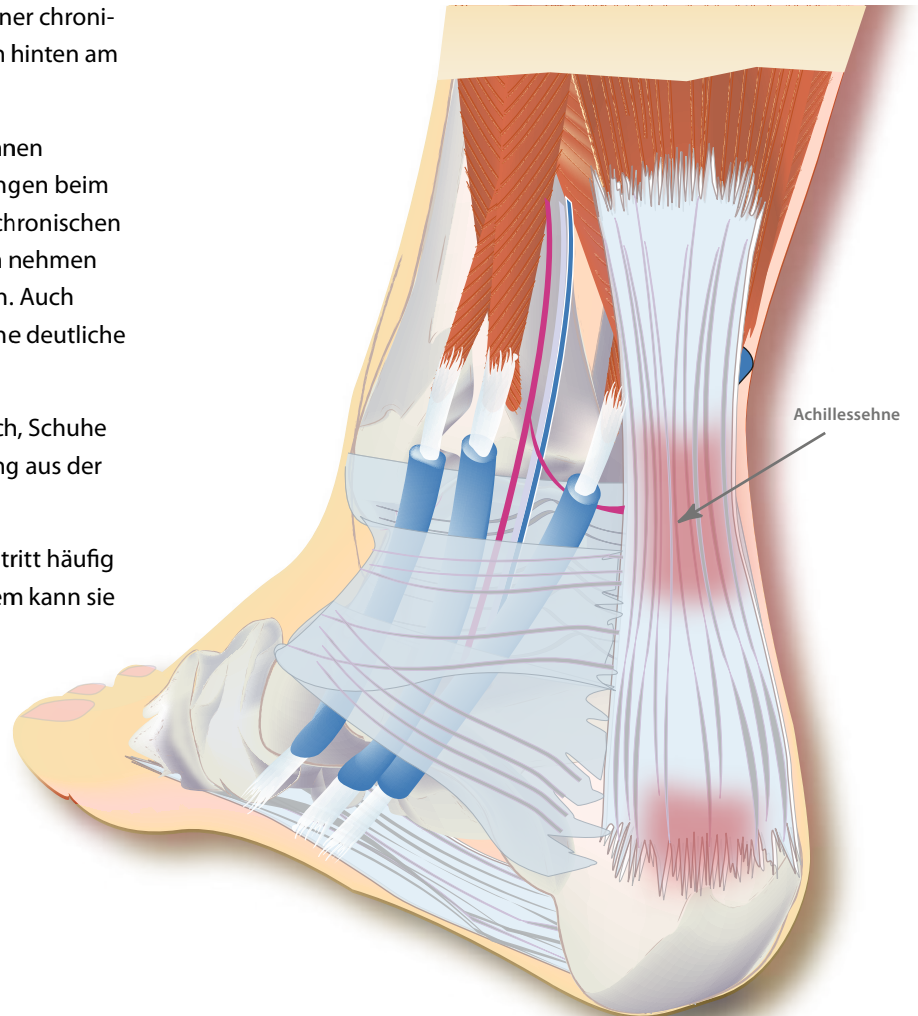
Die Achillessehnenentzündung ist oft Ergebnis einer chronischen Überanstrengung. Es kommt zu Schmerzen hinten am Sprunggelenk entlang der Achillessehne.

Die Ursachen der Achillessehnenentzündung können vielfältig sein. Angefangen durch höhere Belastungen beim Sport bis hin zu Wirbelsäulenbeschwerden oder chronischen Instabilitäten des Sprunggelenks. Die Schmerzen nehmen deutlich zu, wenn flache Schuhe getragen werden. Auch beim Laufen, Springen oder Klettern zeigt sich eine deutliche Verschlimmerung der Schmerzen.

Neben der Ursachenbekämpfung empfiehlt es sich, Schuhe mit höheren Absätzen zu tragen, um die Spannung aus der Achillessehne zu nehmen.

Die Schleimbeutelentzündung der Achillessehne tritt häufig bei Sportlern, insbesondere bei Läufern auf. Zudem kann sie eine Achillessehnenentzündung begleiten.

Im Bereich des Ansatzes der Achillessehne sind zwei Schleimbeutel lokalisiert: Zum einen die Bursa subachillea, also der Schleimbeutel direkt unter der Achillessehne sowie die Bursa subcutanea Achillea, der Schleimbeutel unter der Haut.



Der mit Flüssigkeit gefüllte Schleimbeutel dient zwischen der Sehne und dem Knochen sowie zwischen der Sehne und der Haut als Umlenkrolle und setzt die Reibung der Sehne aus dem Knochen und der Haut herab.

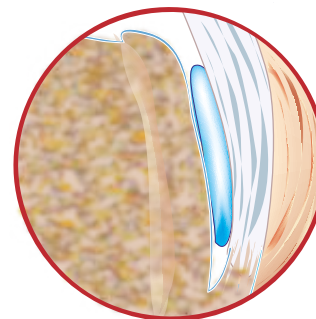
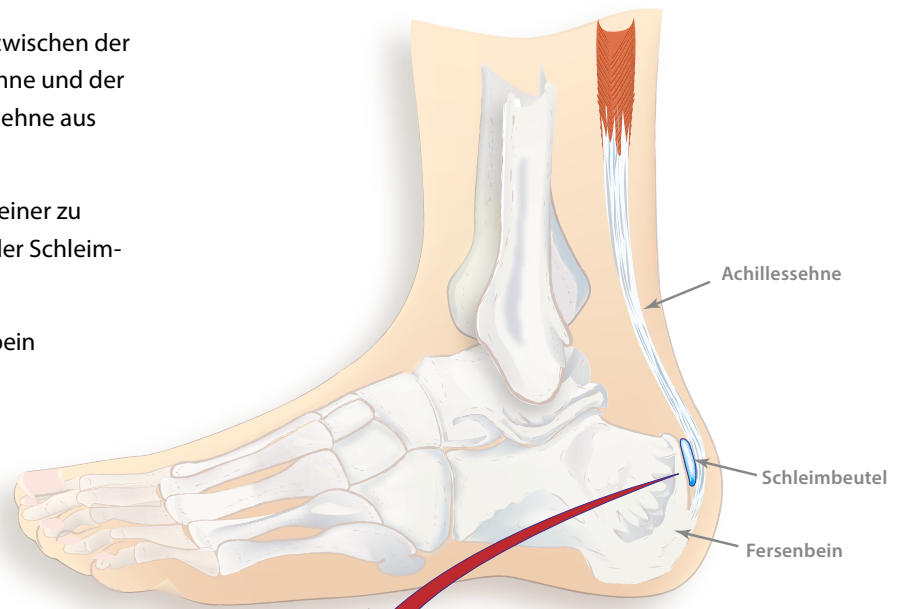
Meist kommt es bei einer Überanstrengung und einer zu langen mechanischen Reizung zur Entzündung der Schleimbeutel.

Liegt eine Veränderung des Knochens am Fersenbein vor (Haglund-Exostose), kann dies ebenfalls zur Schleimbeutelentzündung führen. Auch kann der Knochen selbst entzündet sein.

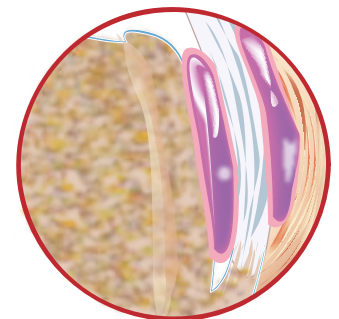
Häufig ist eine Kombination aus entzündetem Knochen, entzündeten Schleimbeuteln und einer entzündeten Achillessehne gegeben.

Zunächst wird eine konservative Therapie durchgeführt mit einem speziellen Dehnungstraining und einer Ultraschallbehandlung. Auch kann eine Stoßwellentherapie oder eine Hyaluronsäuretherapie hilfreich sein. Ist die konservative Therapie nicht erfolgreich, sollte das erkrankte Knochengewebe, die Schleimbeutel und Teile der entzündeten Achillessehne entfernt werden. Werden mehr als 30 % der Achillessehne entfernt, wird eine Verstärkungsplastik der Achillessehne in Betracht gezogen.

Die klinische Untersuchung, Röntgen- und kernspintomographische Aufnahmen sowie die Ganganalyse helfen dem Arzt, die Diagnose zu finden und zu sichern.



Gesunder Schleimbeutel



Entzündeter und geschwollener Schleimbeutel

## PLANTARFASZIITIS – WENN JEDER SCHRITT ZUR QUAL WIRD

Die Plantarfasziitis stellt eine Entzündung der Fußsohlensehnenplatte dar und entsteht meist durch eine chronische Überlastung. Schmerzen an der Fußsohle im Bereich der Ferse sind die Folge.

Ursächlich kommt es durch Überbeanspruchung zu wiederholten Microtraumata der Plantarfaszie und in der Folge zu einer chronischen Überbeanspruchung bis hin zu einer Verkalkung in der Ansatzregion (Fersensporn). Diese lassen sich, ähnlich wie bei der Achillessehne, durch histologisch chronische Veränderungen des Gewebes und einer Hypo- bzw. Hypervaskularisation in den beanspruchten Zonen nachweisen.

Die Beschwerden machen sich insbesondere morgens nach dem Aufstehen und langen Pausen bemerkbar. Nach sportlicher Betätigung kommt es nach initialer Linderung zu einer deutlichen Zunahme der Schmerzen. Das Abklappen des Fußes (Plantarflexion) schafft oft kurzfristige Linderung. Das Tragen flexibler Schuhe verstärkt die Schmerzsymptomatik häufig. Oft ist die Plantarfasziitis zusätzlich mit Beschwerden in der Achillessehne verbunden.

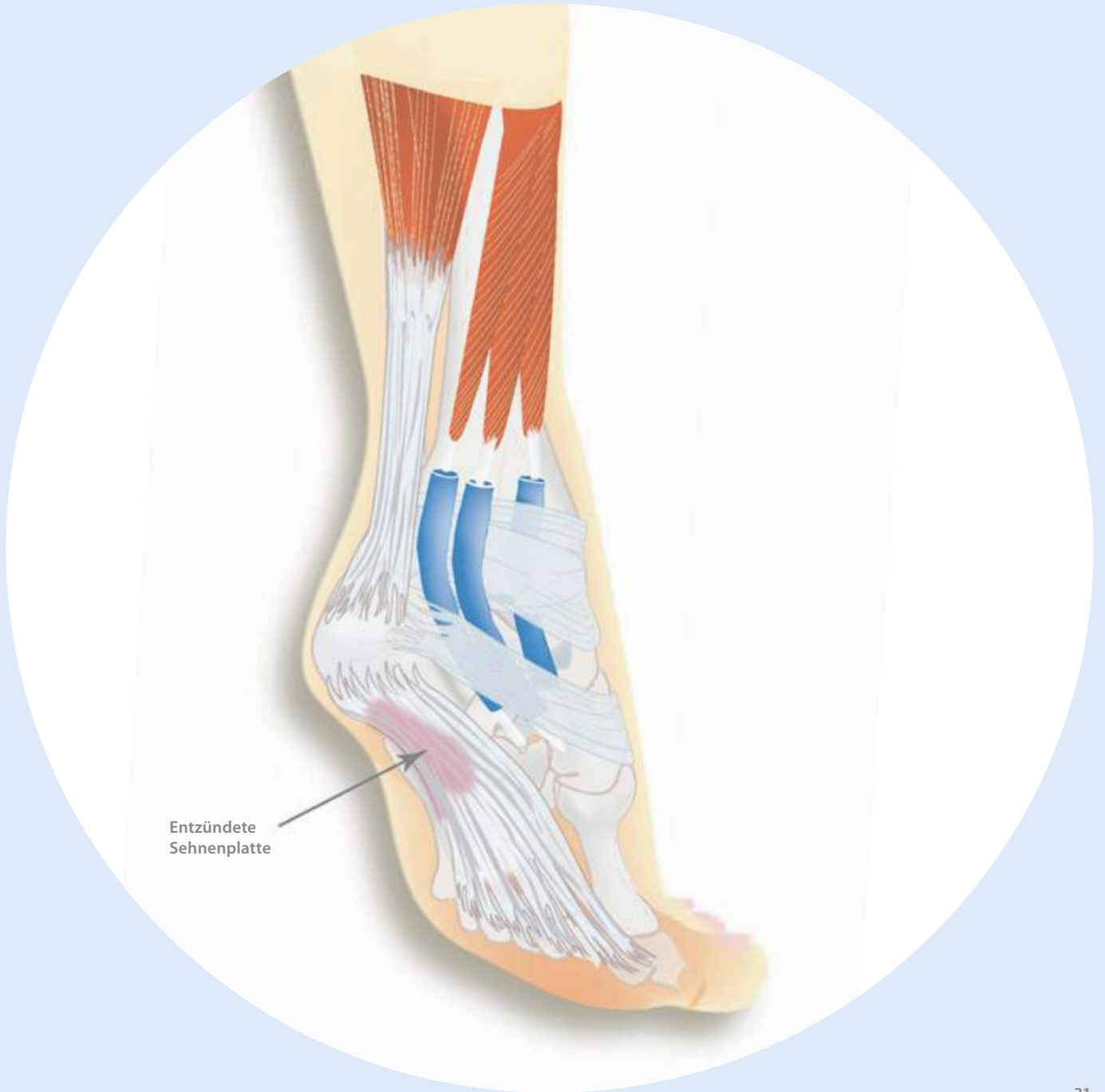Erste konservative Therapieansätze bestehen in der Verbesserung der Bewegungsabläufe und dem Dehnen der Faszie. Eine Einlagenversorgung hat das Ziel einer Abstützung und Entlastung des Fußlängengewölbes sowie ggf. einer Weibettung im Bereich des Fersenspornes.

Bei Beschwerdepersistenz stellt die Injektionstherapie mit PRP eine der Kortisontherapie ebenbürtige Therapieform dar. Da es sich bei der Plantarfasziitis nicht ausschließlich um einen entzündlichen, sondern vornehmlich degenerativen Prozess handelt, erscheint die Therapie mit PRP zur Anregung der Sehnenheilung sinnvoller als die Therapie mit Kortison.

Eine medikamentöse Therapie mit nicht-steroidalen Antirheumatika kann begleitend kurzfristig eingesetzt werden. Ebenso stellt die zusätzliche Therapie mit extrakorporaler Stoßwelle (Ultraschallbehandlung) eine Option zur Linderung der Beschwerden und Verbesserung der Funktion dar.

Stellt sich nach einer konservativen Therapie über einen Zeitraum von mindestens 6 Monaten keine Besserung ein, kann in seltenen Fällen, ein chirurgisches Vorgehen in Betracht gezogen werden. Hier wird eine Einkerbung der schmerzhaften Ansatzregion durchgeführt sowie bestehende Fersensporne abgetragen.

Die klinische Untersuchung und radiologische Bildgebung sind essentiell zur Diagnosestellung. Kernspintomografische Befunde und Gangbildanalysen können dies weiter unterstützen und helfen Begleitpathologien zu identifizieren.



Entzündete  
Sehnenplatte

## WIE GEHT ES NACH DER OPERATION WEITER?

### **Sprunggelenkarthroskopie mit Beseitigung des Einklemmschmerzes:**

- Die kurze Unterschenkel-Fuß-Orthese muss eine Woche Tag und Nacht getragen werden.
- Sie darf zu Körperhygiene und zum Verbandswechsel entfernt werden.
- Sie benutzen für eine Woche Unterarmgehstützen und belasten das Bein nicht!
- In den ersten 48 Stunden nach der Operation gilt es, das Bein über Herzhöhe zu halten, damit die Wundflüssigkeit ablaufen kann.
- Zudem erhalten Sie ein Rezept über manuelle Lymphdrainage, welche vom Physiotherapeuten durchgeführt wird.
- Eine Woche nach der Operation können Sie die Unterarmgehstützen bei Seite legen und das Bein voll belasten.
- Eine Woche nach der Operation beginnt die Physiotherapie mit Verbesserung der Beweglichkeit und sprunggelenkstabilisierenden Maßnahmen.
- 10 Tage nach der Operation werden die Fäden entfernt.
- In der 3. Woche nach der Operation kann im Regelfall eine sitzende Tätigkeit problemlos ausgeführt werden.
- Stehende und gehende Tätigkeiten sind ab der 4. Woche nach der Operation im Normalfall wieder möglich.
- Sport ist ab der 7. Woche wieder möglich.

### **Sprunggelenkarthroskopie zur Verbesserung der Sprunggelenkbeweglichkeit:**

- Eine Woche Tragen einer kurzen Unterschenkel-Fuß-Orthese unter Vollentlastung an Unterarmgehstützen.
- Verwendung einer mechanischen Bewegungsschiene zur Verbesserung der Beweglichkeit (hierzu bedarf es der Genehmigung der Kostenträger).
- Ab der 1. postoperativen Woche intensive physiotherapeutische Maßnahmen zur Verbesserung der Beweglichkeit und manuelle Lymphdrainage.
- Ab der 2. Woche nach der Operation kann ohne Unterschenkel-Fuß-Orthese und Unterarmgehstützen der Fuß voll belastet werden.
- Sitzende Berufe können ab der 3. Woche nach der Operation wieder ausgeführt werden. Gehende und stehende Berufe ab der 4. Woche nach der Operation.
- Eine Sportaufnahme ist in der 7. Woche nach der Operation wieder möglich.



**Arthroskopische Knorpeloperation mit knorpelstimulierendem Operationsverfahren (Mikrofrakturierung) oder offenes Operationsverfahren mit reparativen Maßnahmen am Knorpel:**

- Tragen einer kurzen Unterschenkel-Fuß-Orthese für 6 Wochen unter Vollentlastung und an Unterarmgehstützen
  - Sollten die Kostenträger eine mechanische Bewegungsschiene genehmigen, kann diese 5 mal am Tag für 20 Minuten mit einem Bewegungsausmaß von 40° Beugung und Streckung verwendet werden.
  - Tritt nach der Operation eine starke Schwellung auf, so ist eine medizinische Lymphdrainage zu empfehlen.
  - In der 7. postoperativen Woche kommt es zum langsamen Belastungsaufbau. Sie benutzen halbtags die kurze Unterschenkel-Fuß-Orthese an Unterarmgehstützen und dürfen mit dem halben Körpergewicht belasten, die andere Hälfte des Tages dürfen Sie im Normalschuh vollbelasten. Zudem werden physiotherapeutische Übungen begonnen, um die Beweglichkeit zu verbessern, die Tiefensensibilität zu fördern und die Muskulatur zu stärken.
  - In der 8. postoperativen Woche ist dann ganztags die Vollbelastung möglich. Die Physiotherapie wird weitergeführt.
- Im Regelfall sind zwei Behandlungen pro Woche über sechs Wochen ausreichend. In der 8. Woche nach der Operation können im Regelfall sitzende Tätigkeiten problemlos ausgeführt werden.
- Stehende und gehende Tätigkeiten sind ab der 10. Woche nach der Operation im Normalfall wieder möglich.
  - Sport ist ab der 13. Woche wieder möglich.

## WIE GEHT ES NACH DER OPERATION WEITER?

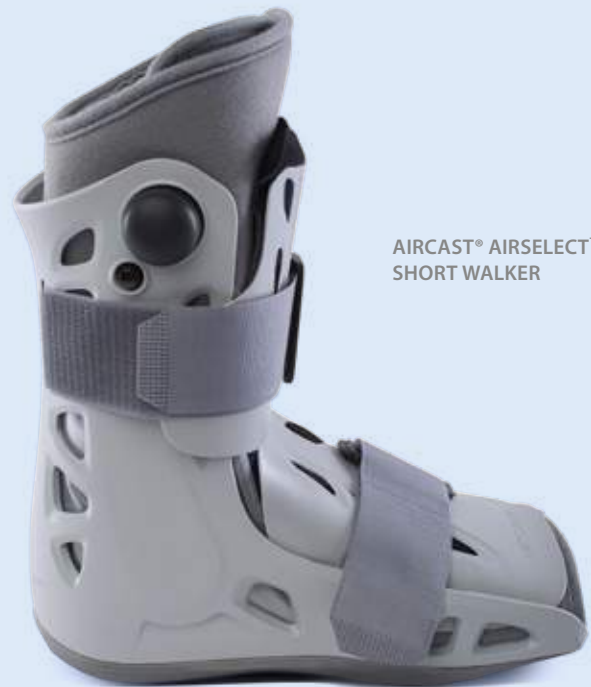### Rekonstruktionen des Kapsel-Band-Apparates

- Die Nachbehandlung beinhaltet eine dreiwöchige Entlastungsphase an Unterarmgehstützen in der kurzen Unterschenkel-Fuß-Orthese. Dabei darf das operierte Bein leicht auf dem Boden aufgesetzt werden.
- In der 4. postoperativen Woche wechseln Sie von der kurzen Unterschenkel-Fuß-Orthese in einen Stabilschuh. Eine Vollbelastung im Stabilschuh ist möglich.
- In den ersten 6 Wochen gilt es unbedingt zu vermeiden, den Fuß mehr als 20° im Sprunggelenk zu strecken, da ansonsten der Kapsel-Band-Apparat innen und/oder außen zu stark unter Spannungen kommen könnte und das Operationsergebnis gefährdet wäre.
- In den ersten 6 Wochen wird, falls notwendig, eine medizinische Lymphdrainage durchgeführt.
- Zu physiotherapeutischen Maßnahmen mit Verbesserung der Beweglichkeit, Gangbildschulung und sprunggelenkstabilisierenden Übungen kommt es ab der 7. postoperativen Woche.
- Sitzende Tätigkeiten können ab der 4. postoperativen Woche problemlos ausgeführt werden.
- Stehende und gehende Tätigkeiten sind im Regelfall ab der 8. postoperativen Woche wieder möglich.
- Sport darf ab der 8. Woche wieder begonnen werden.
- Teilweise werden die Rekonstruktionen des Kapsel-Band-Apparates mit stabilisierenden Verfahren der Syndesmose kombiniert. Dies geht einher mit einer 6-wöchigen Entlastungsphase an Unterarmgehstützen, d.h. das Bein darf nicht belastet werden!
- Ab der 7. postoperativen Woche Belastungsaufbau mit Halbtagsverwendung der kurzen Unterschenkel-Fuß-Orthese an Unterarmgehstützen mit Belastung des betroffenen Beines mit halbem Körpergewicht, halbtags Vollbelastung möglich.
- Ab der 8. postoperativen Woche ist dann Vollbelastung möglich. Zudem wird ab der 7. postoperativen Woche eine physiotherapeutische Übungsbehandlung mit Gangschulung, Training der tiefen Sensibilität und sprunggelenkstabilisierenden Übungen durchgeführt.
- Sitzende Tätigkeiten können ab der 7. Woche der Operation im Regelfall problemlos ausgeführt werden.
- Stehende und gehende Tätigkeiten sind ab der 8. Woche nach der Operation im Normalfall wieder möglich.
- Sport darf ab der 9. Woche wieder durchgeführt werden.
- Um eine Blutverdickung mit Verstopfung der Gefäße (Thrombose, Embolie) zu verhindern, empfehlen wir grundsätzlich eine Thromboseprophylaxe, bis die Vollbelastung mit dem operierten Bein wieder erreicht ist.

### Nach Sprunggelenkersatzoperationen

Sprunggelenkersatzoperationen sind sehr komplexe Operationen, die grundsätzlich am offenen Gelenk durchgeführt werden.

- In der Nachbehandlung ist es besonders wichtig, regelmäßig die Wundverhältnisse zu kontrollieren.
- Sie erhalten für 6 Wochen eine kurze Unterschenkel-Fuß-Orthese.
- Während der ersten 2 Wochen nach der Operation dürfen Sie das Bein nicht belasten.
- Im Regelfall sind nach 2 Wochen die Wunden so gut verheilt, dass danach für weitere 4 Wochen in der kurzen Unterschenkel-Fuß-Orthese schmerzadaptiert bis hin zur Vollbelastung belastet werden darf.
- Medizinische Lymphdrainagen sollten begleitend während der ersten 6 Wochen nach der Operation durchgeführt werden.
- In der 7. und 8. Woche empfehlen wir eine stationäre Reha-maßnahme, um eine Verbesserung der Beweglichkeit, der Stabilität und der Muskulatur zu erzielen.
- Eine Thromboseprophylaxe empfehlen wir für die ersten 6 Wochen nach der Operation.



AIRCAST® AIRSELECT™  
SHORT WALKER

## WIE GEHT ES NACH DER OPERATION WEITER?



### Nach Sprunggelenksversteifung

Nach sprunggelenksversteifenden Maßnahmen muss das Gelenk für die ersten 6 Wochen komplett entlastet werden. Das operierte Bein darf nicht belastet werden!

- 6 Wochen nach der Operation wird eine Röntgenkontrolle durchgeführt, um die knöcherne Durchbauung zu kontrollieren. Je nach Ergebnis wird mit dem behandelnden Arzt besprochen, wie der Belastungsaufbau aussieht.
- Die ersten 6 Wochen nach der Operation sind dadurch gekennzeichnet, dass medizinische Lymphdrainagen durchgeführt werden, um die Schwellneigung zu reduzieren. Weitere physiotherapeutische Maßnahmen sind nicht in dieser Zeit geplant.
- Eine Thromboseprophylaxe bis zum Erreichen der Vollbelastung ist erforderlich.

## Nach Achillessehnen-Operationen

### Mit Dekompression und Needling

- In den ersten 2 Wochen nach der Operation erhalten Sie eine Unterschenkel-Fuß-Orthese in Spitzfußstellung, um die Achillessehne zu entlasten. Sie dürfen mit halbem Körpergewicht an Unterarmgehstützen auf die Unterschenkel-Fuß-Orthese auftreten.
- In der 3. postoperativen Woche kommt es zu einem Wechsel in den Achilles Walker, zunächst mit 3 Keilen. Dies dient erneut dazu, die Achillessehne zu entlasten.
- In der 4. postoperativen Woche wird ein Keil entfernt.
- In der 5. postoperativen Woche wird erneut ein Keil entfernt.
- In der 6. postoperativen Woche laufen Sie im Achilles Walker ohne Keile.
- In der 7. postoperativen Woche kontrolliert der Operateur das Ergebnis und gibt im Regelfall grünes Licht für den Wechsel in den Normalschuh.
- Im Achilles Walker dürfen Sie vollbelasten.
- Sie erhalten medizinische Lymphdrainagen.
- Physiotherapeutische Maßnahmen werden erst ab der 7. postoperativen Woche erforderlich.
- Eine Thromboseprophylaxe zur Vermeidung von Thrombosen und Embolien ist erforderlich.

### Nach Schleimbeutelentfernung

- ist die Nachbehandlung dieselbe wie bei Dekompression und Needling.

## Mit Knochenentfernung

- Hier hängt die Nachbehandlung davon ab, wie viel Knochen entfernt wurde und ob es zu einer Ablösung der Achillessehne gekommen ist, um die störenden Knochenanteile abzulösen.
- Im Regelfall ist eine Vollentlastung an Unterarmgehstützen in einer Unterschenkel-Fuß-Orthese in Spitzfußstellung für 6 Wochen nach der Operation notwendig.
- Je nach Ergebnis 6 Wochen nach der Operation entscheidet der Operateur, wie die Belastungssteigerung aussieht.
- Im Regelfall wird nach der 6. postoperativen Woche in den Achilles Walker mit 3 Keilen für eine Woche gewechselt.
- In der 8. postoperativen Woche erhalten Sie zwei Keile in den Achilles Walker.
- In der 9. postoperativen Woche erhalten Sie ein Keil.
- Und in der 10. postoperativen Woche laufen Sie ohne Keile im Achilles Walker.
- Die 11. postoperative Woche ist dadurch gekennzeichnet, dass Sie wieder in den Normalschuh wechseln können.
- Sie erhalten während der 1. postoperativen Woche 6 Wochen Lymphdrainage nach der Operation.
- Ab der 7. postoperativen Woche wird mit physiotherapeutischen Maßnahmen begonnen.

### Mit Verstärkung der Achillessehne

- Die Nachbehandlung ist die dieselbe wie nach Knochenentfernung.

## ÜBUNGEN, DIE IHREM SPRUNGGELENK GUT TUN!

Bei Verletzungen ersten oder zweiten Grades nach Umknicktraumen kann durch physiotherapeutische Übungen eine Beschleunigung der Heilung erreicht werden. Zudem verbessert sich die Sprunggelenksstabilität. Die folgenden Übungen helfen Ihnen dabei. Achten Sie bitte darauf, dass die Übungen langsam durchgeführt werden und dass dabei keine Schmerzen auftreten dürfen.

### Gehen mit Unterarmstützen


**Treppe abwärts gehen mit dem AIRCAST® AIRSELECT™ Walker – ohne Belastung:**

Aus der Ausgangsposition die Unterarmgehstütze eine Stufe abwärts stellen. Anschließend gesundes Bein neben Unterarmgehstütze stellen und verletztes Bein ohne Belastung mitziehen. Walker nicht aufsetzen.






**Treppe aufwärts gehen mit dem AIRCAST® AIRSELECT™ Walker – ohne Belastung:**

Aus der Ausgangsposition mit dem gesunden Bein eine Stufe weiter hoch. Anschließend Gehstütze gleichzeitig mit dem verletzten Bein ohne Belastung nachziehen. Walker nicht aufsetzen.



**Vorwärts gehen mit dem AIRCAST®  
AIRSELECT™ Walker – ohne Belastung:**

Aus der Ausgangsposition gleichzeitig Unterarmgehstützen und verletztes Bein nach vorne, Walker aber nicht aufsetzen. Einen Schritt mit dem gesunden Bein gehen und verletztes Bein nachziehen.

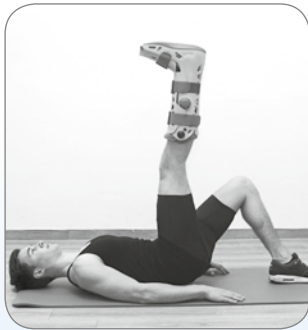

## LAUFEND BESSER – AKTIVITÄTENPLAN

### Übungen mit dem Walker in den letzten Heilungsphasen 3 und 4

In den letzten Heilungsphasen mit dem AIRSELECT™ Walker steht vor allem die Erhaltung der Beweglichkeit gesunder Gelenke im Vordergrund. Folgende Übungen können bereits in den Phasen 3 und 4 nach der Operation zu Hause durchgeführt werden. Durch die schrittweise Erhöhung der Belastung in den Übungen werden Sie an das freie Gehen wieder herangeführt.

Übungswiederholung, Trainingshäufigkeit, Trainingsfrequenz und Trainingsdauer besprechen Sie bitte mit Ihrem Therapeuten.



#### Übung zur Schwellungsreduktion und Wundheilung

- Auf den Rücken legen
- Verletztes Bein senkrecht nach oben strecken
- Zehen ca. 10 Sek. bewegen (bei Verletzungen im Vorfußbereich die Zehen nicht bewegen)

#### Zweck:

Diese Übung hilft Ihnen, eine schnellere Schwellungsreduktion und bessere Wundheilung zu erzielen.




#### Übung zur Stärkung der Muskulatur

- Radfahren auf dem Radergometer
- Das verletzte Bein auf dem Pedal ohne Belastung mitlaufen lassen und nicht aktiv nach unten treten
- Nach der Trainingseinheit den Verband wechseln, da es bei längerem Training zum Schwitzen kommen kann

#### Zweck:

Sinn der Übung ist es, auch die Muskulatur des verletzten Beines mit zu trainieren. Viele Studien zeigen, dass die Muskulatur des verletzten Beines bei dieser Übung bis zu 20% mit trainiert wird.





### Übung zur Stabilisierung der Lendenwirbelsäule und Körperkoordination

- Auf den Rücken legen
- Lendenwirbelsäule und Hinterhaupt des Kopfes am Boden auflegen
- Kinn in Richtung Brustbein
- Gymnastikball zwischen verletzten Fuß und Wand platzieren
- Den Ball mit dem verletzten Bein leicht gegen die Wand drücken und an der Wand entlang rollen
- Das angewinkelte Bein gleichzeitig auf und ab bewegen

- Die Übung mit dem unverletzten Bein wiederholen
- 10 Wiederholungen pro Bein

#### Zweck:

Diese Übung soll Ihnen helfen, zum einen Lenden- und Hüftregion der verletzten Beinseite zu trainieren, zum anderen eine Schwellungsreduktion des verletzten Beines zu erzielen.



### Übung zur Dehnung der rückwärtigen Beinmuskulatur

- Das verletzte und unverletzte Bein im Wechsel auf einen Stuhl legen
- Stellen Sie sich vor, dass Ihr Oberkörper von einem Seil zu Ihrer Großzehe gezogen wird
- Körper bleibt aufrecht und Kopf gerade, ohne zu verkrampfen
- Position so lange beibehalten, bis der Dehnungsschmerz in der rückwärtigen Oberschenkelmuskulatur deutlich nachlässt (mindestens 1 Minute pro Bein)

- Bitte tasten Sie sich langsam an den Schmerzbereich heran und halten Sie so lange die Position, bis der Schmerz deutlich nachlässt

#### Zweck:

Sinn der Übung ist es, auch die Muskulatur des verletzten Beines mit zu trainieren. Viele Studien zeigen, dass die Muskulatur des verletzten Beines bei dieser Übung bis zu 20% mit trainiert wird.

#### Wichtig:

Diese Übung ist für Achillessehnenpatienten nicht geeignet!

## LAUFEND BESSER – AKTIVITÄTENPLAN

### Übungen ohne den Walker

Sobald Ihr behandelnder Arzt Ihnen das Gehen ohne Walker erlaubt, können die folgenden Übungen helfen. Das Ziel dieser Übungen ist die Verbesserung der Grundlagenausdauer, der Gelenkfunktion, die muskuläre Kräftigung und vor allem die Feinabstimmung zwischen Muskulatur und Nervenstrukturen (Koordination). Die einzelnen Übungen werden ca. eine Minute lang durchgeführt und zwei bis drei Mal wiederholt. Bei Schmerzen beenden Sie das Training sofort! Diese Übungen können Sie nur ausführen, wenn Sie das verletzte Bein voll belasten können!



### Grundlagenausdauer (Dauer: 6 Wochen)

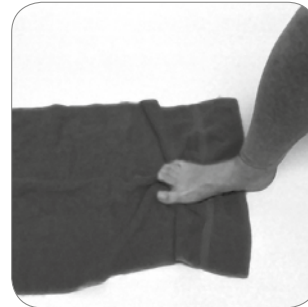

- Trainieren auf dem Radergometer

#### Zweck:

Das Grundlagenausdauertraining, mit 60 bis 70 % des Maximal-Pulses, dient zur Verbesserung der Belastbarkeit, Regenerationsfähigkeit sowie des Reaktionsvermögens. Zudem nimmt die Durchblutung der Muskulatur zu. Bevor Sie wieder in Ihre eigene Sportart zurückkehren, sollte dieses Grundlagenausdauerprogramm 6 Wochen lang durchgeführt werden.

### Kräftigungsübungen

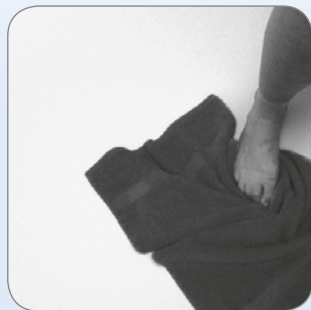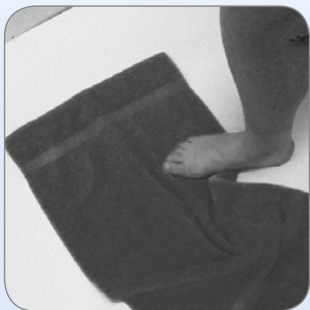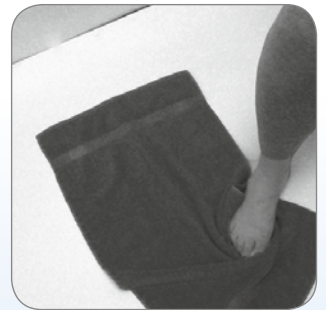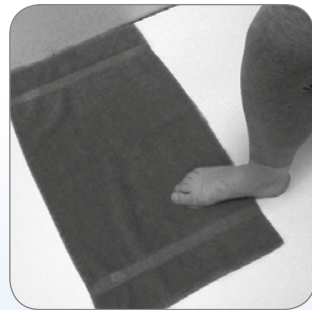


- Auf einen Stuhl setzen
- Handtuch ausgebreitet vor sich legen  
(Handtuch muss gut auf dem Untergrund rutschen können)
- Ferse auf dem Boden lassen
- Mit den Zehen Handtuch ergreifen und Stück für Stück zusammenziehen
- Wenn das Ende des Handtuchs erreicht ist, wird umgekehrt vorgegangen und das Handtuch von sich weg geschoben, bis es wieder seine volle Länge erreicht hat



- Auf einen Stuhl setzen
- Handtuch ausgebreitet vor sich legen (Handtuch muss gut auf dem Untergrund rutschen können)
- Ferse auf dem Boden lassen
- Fuß durch Drehen des Unterschenkels nach innen bewegen, um das Handtuch zu fassen und mit dem Fuß nach außen zu drehen
- Anschließend Bewegung umkehren und Handtuch nach innen schieben

**Zweck:**

Die 2 Kräftigungsübungen für den Fuß helfen Ihnen, die Muskulatur des Fußes wieder aufzubauen und zu trainieren.



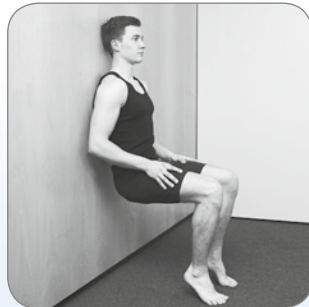## LAUFEND BESSER – AKTIVITÄTENPLAN

### Kräftigung der Wadenmuskulatur und des Fußhebers

#### Teilbelastet



- Rückenlage
- Beine angestellt
- Gesäß abheben, dabei auf die Zehenspitzen und wieder runter



- Sitzhaltung an der Wand
- Knie und Hüfte im rechten Winkel gebeugt
- Hände liegen locker auf dem Oberschenkel, auf die Zehenspitzen und wieder runter



- Einbeinkniestand
- Hände, Gewicht auf Knie
- Ferse hoch drücken, auf die Fußspitzen und wieder runter

**Vollbelastet**



- Zehenspitzenstand
- Beidbeinig bzw. einbeinig



- Steigerung
- Vorfuß mit Handtuch unterlagert
  - Ferse hoch bis auf Zehenspitzen



- Steigerung
- Auf eine Treppenstufe hochsteigen
  - Bis in Zehenspitzenstand



Gummiband (Theraband etc. oder alter Fahrradschlauch)

- Fußaußenkanten nach außen drücken
- Beine leicht gegrätscht (wichtig bei Außenbandproblemen)

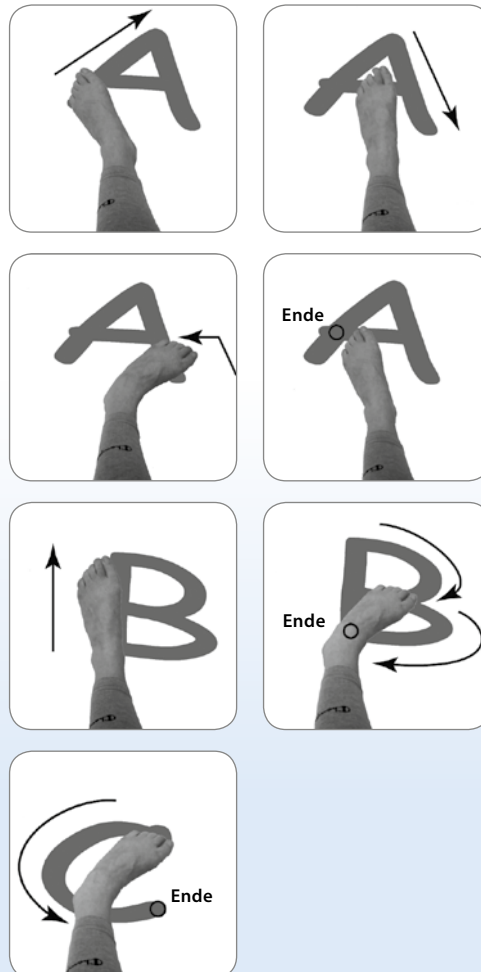


- Fuß und Zehen zum Knie ziehen (vermehrt Fußaußenrand)
- Knie etwas an Bauch beugen

## LAUFEND BESSER – AKTIVITÄTENPLAN

### Beweglichkeitsübungen

ABC



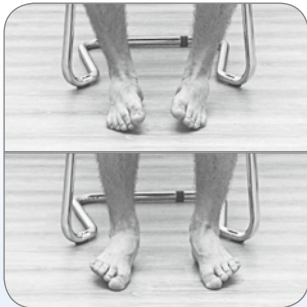- Auf einen Tisch setzen, so dass der Fuß keinen Bodenkontakt hat
- Mit dem betroffenen Fuß das Alphabet in die Luft schreiben





### Einbeinkniestand

- Knie schiebt über Großzehe, mit Oberkörper nach vorne



- Auf einen Stuhl setzen
- Fußaußenrand bzw. -innenrand abwechselnd hochziehen
- Abstand zwischen beiden Knien muss gleich bleiben



- Langsitz mit unterlagertem Knie
- Ein Handtuch um den Vorfuß legen
- Den Fuß über beide Hände mithilfe des Handtuches in Richtung Knie heran ziehen

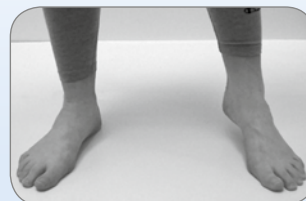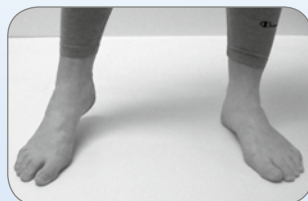## LAUFEND BESSER – AKTIVITÄTENPLAN

### Koordination



- Auf einen Gymnastikball setzen
- Einen Fuß zur Stabilisierung seitlich vom Gymnastikball aufstellen
- Der zweite Fuß bleibt fest am Boden
- Mit dem Gesäß auf dem Gymnastikball nach vorne rollen, wobei das Kniegelenk des vorderen Beines über die Großzehe schiebt, die Ferse bleibt fest am Boden

### Körpergewichtsverlagerung



- Aufrecht hinstellen und Gewicht auf beide Füße verteilen
- Körpergewicht langsam vom gesunden Bein auf das verletzte Bein verlagern
- Immer wieder zur Ausgangsposition zurückkehren

**Stabilisation im Stand**

- Füße etwas mehr als hüftbreit auseinander, Knie und Hüfte gebeugt, Gewicht auf die Zehenspitzen, Fersen vom Boden hochheben
- Hände greifen von außen an die Knie und wollen diese zusammendrücken (es darf keine Bewegung stattfinden)
- Hände greifen von innen an die Knie und wollen diese von innen „auseinanderdrücken“ (es darf aber keine Bewegung stattfinden)

## LAUFEND BESSER – AKTIVITÄTENPLAN

### Dehnung

Übungen  
beidseitig  
durchführen



- Auf den Boden setzen
- Zehen gebeugt (gekrallt halten)
- Fußsohle zum Körper führen, bis ein Spannungsgefühl im Bereich Wade bzw. Kniekehle auftritt

**Zweck:**

Mit dieser Übung dehnen Sie den Fuß- und Zehenstrecker.



- Auf den Boden setzen
- Zehen gebeugt (gekrallt halten)
- Fußsohle zum Körper führen, bis ein Spannungsgefühl im Bereich Wade bzw. Kniekehle auftritt

**Zweck:**

Mit dieser Übung dehnen Sie den Fuß- und Zehenstrecker.



- Schrittstellung an der Wand
- Ferse am Boden
- Das gebeugte Knie Richtung Wand vorschieben, bis ein Spannungsgefühl im Bereich Wade bis Achillessehne auftritt

**Zweck:**

Diese Übung dient der Dehnung der Wadenmuskulatur – ohne Funktion im Knie.

**Verbesserung der Beugung  
im oberen Sprunggelenk  
(Dorsalflexion)**



- Handtuch um den Fußballen legen
- Bodenkontakt mit der Ferse halten
- Vorsichtig an beiden Enden des Handtuchs ziehen, damit es zur Beugung im Sprunggelenk kommt
- In der Position für 10 Sekunden verharren, bei 3 bis 5 Wiederholungen

**Zweck:**

Diese Übung verbessert die Beugung im oberen Sprunggelenk.

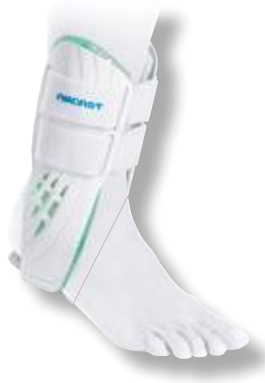**AIRCAST®**

Für jede Verletzung am Sprunggelenk  
die richtige Orthese



## SPRUNGGELENKORTHESEN

### Akutversorgung zum Abbau von Schwellungen und Schmerzen



#### Orthese zur Stabilisierung des Sprunggelenks mit Umknickschutz

- Schnelle Schwellungs- und Schmerzreduktion durch Massage-Effekt
- Bequemer Sitz durch Außenschalen in Knöchelform
- Optimal für die Akutversorgung dank hoher Stabilität und leichter Anwendung

Produktempfehlung:  
**AIRCAST® AIR-STIRRUP II™**

### Akutversorgung bei erhöhter Instabilität des Sprunggelenks



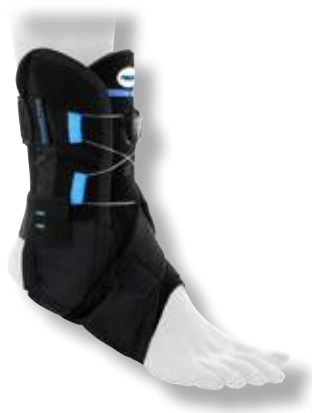#### Orthese zur Stabilisierung des Sprunggelenks mit einstellbarem Umknickschutz

- Hineinschlüpfen, Gurt schließen, fertig
- Sichere Entlastung der Außenbänder durch patentiertes Zugband
- Bestmöglicher Halt durch textile Fußstulpe mit integrierten Stabilisatoren

Produktempfehlung:  
**AIRCAST® AIRGO™**

## SPRUNGGELENKORTHESEN

### Akutversorgung bei erhöhter Instabilität des Sprunggelenks



#### Orthese zur Immobilisierung des Sprunggelenks mit einstellbarem Umknickschutz

- Nummerierung der Verschlüsse gewährleistet ein leichtes Anlegen
- Individuelle Anpassung an den Schwellungszustand durch das BOA®-Verschlussystem
- 8er-Gurtung sorgt für zusätzliche Stabilität und Sicherheit des Sprunggelenks

Produktempfehlung:  
**AIRCAST® AIRGO PLUS**

### Akutversorgung bei erhöhter Instabilität des Sprunggelenks



#### Abrüstbare Orthese zur Mobilisierung begleitet die drei Therapiephasen

- Entsprechend der Therapiephase ist der Wechsel von starren Stabilisatoren zu flexiblen, thermoplastisch verformbaren Stabilisatoren möglich
- Individuelle Anpassung an den Schwellungszustand durch das BOA-Verschlussystem
- 8er-Gurtung sorgt für zusätzliche Stabilität und Sicherheit des Sprunggelenks

Produktempfehlung:  
**AIRCAST® AIRPRO**

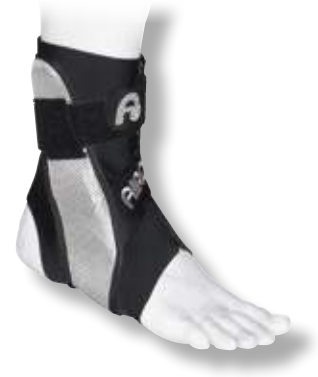

## SPRUNGGELENKBANDAGEN

### Hohe Mobilität bei bestem Stabilisierungsgrad

#### Orthese zur Stabilisierung des Sprunggelenks und Vorbeugung von Umknicktraumen

- 60°-geneigte Stabilisatoren beugen optimal Umknicktraumen vor
- Superbequem durch extraschlanke Bauweise
- Stützt zusätzlich das Fußgewölbe



Produktempfehlung:  
**AIRCAST® A60™**

### Strickbandage mit perfektem Sitz auf Schritt und Tritt

#### Bandage zur Sprunggelenk-Weichteilkompression

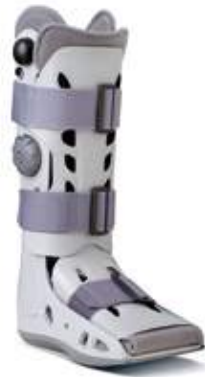- Sehr gute Passform durch anatomisch korrekten Beugewinkel
- Die Kombination aus 3D-Flachstrick und optimal geformter Silikonpelotte erzeugt eine hohe Propriozeptionswirkung



Produktempfehlung:  
**DONJOY® MALLEOFORCE®**

## UNTERSCHENKEL-FUSS-ORTHESEN (WALKER)

Stabil wie ein Gips, komfortabel wie ein Schuh



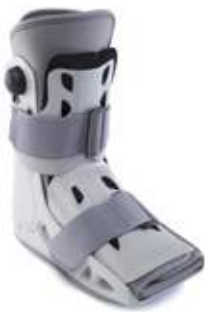### Unterschenkel-Fuß-Orthese zur Immobilisierung in vorgegebener Position

- passgenaue und sichere Einbettung des Fußes in vier Luftkammern
- Schwellungs- und Schmerzreduktion durch Massage-Effekt
- hohe Stabilität und komfortable Abrollsohle

Produktempfehlung:

**AIRCAST® AIRSELECT™ ELITE WALKER**

Immobilisiert den Fuß, mobilisiert den Patienten



### Kurze Unterschenkel-Fuß-Orthese zur Immobilisierung

- kurzer Schaft verbessert die Beweglichkeit und verringert das Eigengewicht
- zwei Luftkammern im Knöchelbereich sorgen für bequemen, festen Sitz
- leicht, schnell und sicher anzulegen

Produktempfehlung:

**AIRCAST® AIRSELECT™ SHORT WALKER**

## EINLAGEN

### Individuelle Fußeinlagen

#### Sie stützen, dämpfen und führen den Fuß

- durch die spezielle Materialkombination sind die Einlagen stoßdämpfend und schonen somit den gesamten Körper
- die individuell angepassten Einlagen beugen einer vorzeitigen Ermüdung der Muskulatur vor. Für jede Sportart kann der passende Einlagentyp gewählt werden.

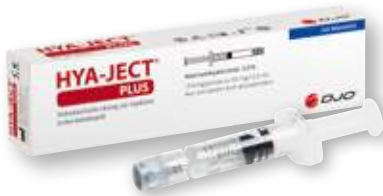#### Produktempfehlung:

**Sporteinlage für jede Sportart**



## HYALURONSÄURE-THERAPIE

### Mit Hyaluronsäure Gelenkschmerzen lindern

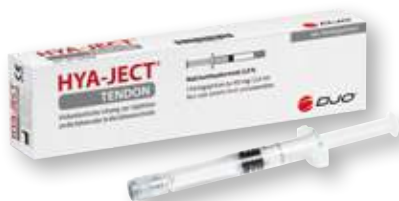

#### Schmerzlinderung und verbesserte Beweglichkeit durch Gelenkschmierung

- Kann Schmerzen und Entzündungen reduzieren
- Kann die Schmierfähigkeit und Knorpelernährung verbessern
- Kann die Knorpelregeneration unterstützen

Produktempfehlung:  
**HYA-JECT® PLUS**

### Heilung der Sehnen mit Hyaluronsäure unterstützen



#### Zur Behandlung von Sehnenverschleißerkrankungen (Tendopathien)

- Kann die Nährstoffversorgung unterstützen
- Kann Schmerzen und Entzündungen reduzieren
- Kann die Schmierfähigkeit von Sehnen an gefährdeten Stellen verbessern

Produktempfehlung:  
**HYA-JECT® TENDON**

## ORALE KNORPELUNTERSTÜTZUNG

Ideale Rezeptur für die Gelenke



### Nahrungsergänzung für den Gelenkknorpel

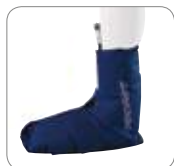- Kann den Knorpelstoffwechsel unterstützen
- Einzigartige Compact-Rezeptur mit
  - 10 g Kollagenhydrolysat
  - 50 mg Hyaluronsäure
  - optimierter Vitamin- und Mineralstoff-Kombination

Produktempfehlung:

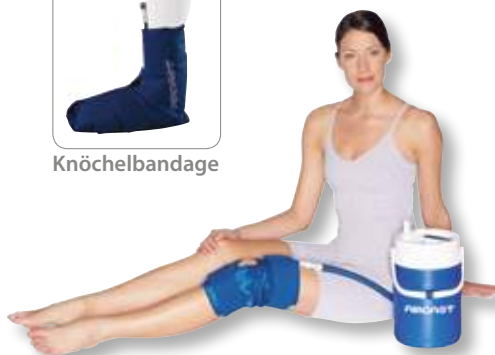**ARTROSTAR® COMPACT II**

## PHYSIKALISCHE THERAPIE

### Die Kombination aus Kälte- und Kompressionstherapie



Knöchelbandage



#### Kältetherapie-System für effektive Abschwellung und Schmerzreduktion

- Einfachste Handhabung
- Ideal zur postoperativen und posttraumatischen Behandlung
- Anatomisch geformte Bandage zur gleichmäßigen Kühlung des gesamten Gelenks

Produktempfehlung:  
**AIRCAST® CRYO/CUFF™ KÄLTETHERAPIE-SYSTEM**

### Mobilisiert das Sprunggelenk, sichert den Behandlungserfolg



#### Motorisierte CPM-Bewegungsschiene für das Sprunggelenk

- Erhält die Gelenkbeweglichkeit
- Verringert Schmerzen und steigert den Stoffwechsel
- Verkürzt den stationären Aufenthalt und die Gesamtbehandlungsdauer

Produktempfehlung:  
**ARTROMOT®-SP3**

## AUTOR UND WISSENSCHAFTLICHE BERATUNG



### **Dr. Tomas Buchhorn ist Orthopäde, Sportmediziner und Manualtherapeut**

Seit 2005 ist er Gesellschafter im sporthopaedicum Straubing/Regensburg/Berlin/München.

Sein Schwerpunkt ist die konservative und operative Versorgung von Erkrankungen und Verletzungen des Sprunggelenkes und Fußes.

Zudem beschäftigt er sich intensiv mit der Behandlung von Sportverletzungen.

Er hat zu den Themenbereichen „nichtoperative Therapie in der Orthopädie“, „operative Versorgung von Sprunggelenks- und Fußverletzung/Erkrankungen und zur Therapie von Sportverletzungen“ zahlreiche wissenschaftliche Veröffentlichungen und mehrere Bücher geschrieben.

Er betreut nationale und internationale Spitzensportler. Zudem ist er Vorsitzender des Fuß- und Sprunggelenkskomitee der AGA, Mitglied im arthroskopischen Arbeitskreis der Gesellschaft für Fußchirurgie (GFFC).

Er leitet nationale und internationale Operationskurse am Fuß und Sprunggelenk.

Er ist Mitglied in folgenden Verbänden:

- Deutsche Gesellschaft für Orthopädie und Traumatologie
- Österreichische manualtherapeutische Vereinigung
- Deutsche Gesellschaft für Sportmedizin
- Amerikanische Gesellschaft für Orthopädie (AAOS)
- Amerikanische Gesellschaft für Sportmedizin.

Sein aktueller Forschungsschwerpunkt ist die Biomechanik des Sprunggelenks.

Darüber hinaus arbeitet er intensiv im Bereich der Sprunggelenksprothetik (Sprunggelenkersatz).


Konzept, Umsetzung, Druck: ORMED GmbH, Freiburg · [www.DJOglobal.de](http://www.DJOglobal.de)

## WIE VIEL WISSEN SIE ÜBER IHR SPRUNGGELENK?

Therapie-Leitfaden für Verletzungen  
und Erkrankungen des Sprunggelenks

Jeder Mensch macht im Verlauf seines Lebens Erfahrungen mit Fuß-, Fersen- oder Sprunggelenksschmerzen. In Deutschland knicken täglich etwa 10.000 Menschen mit dem Sprunggelenk um. Im Regelfall ist eine konservative Therapie erfolgreich, z. B. die Stabilisierung mit einer Sprunggelenkorthese. Allerdings entwickeln 20 bis 40 % der Patienten lang anhaltende Beschwerden in Form von Schmerzen und Instabilitäten.

Dieser Therapie-Leitfaden vermittelt einen anatomischen Überblick über das Sprunggelenk und hilft, den jeweiligen Unfallmechanismus besser zu verstehen sowie verletzte Strukturen zu erkennen. Er bietet sowohl Medizinern als auch Patienten und interessierten Laien verständlich aufbereitete Informationen zu bewährten Behandlungsoptionen und Rehabilitationsübungen.



ISBN 978-3-00-045322-9